

Evaluación de la cirugía guiada por imagen: eficacia, seguridad e impacto económico de la resonancia magnética intraoperatoria

INFORMES, ESTUDIOS E INVESTIGACIÓN

MINISTERIO DE SANIDAD Y CONSUMO

UETS 2006/05



Ministerio de Sanidad y Consumo
Alic. Agencia de Evaluación
715 de Tecnología Sanitaria
Agencia Lain Entralgo
para la Formación, Investigación y Estudios Sanitarios

Comunidad de Madrid

Evaluación de la cirugía guiada por imagen: eficacia, seguridad e impacto económico de la resonancia magnética intraoperatoria

Surgery guided by imaging assessment: efficacy, safety and economic impact of Intraoperative Magnetic Resonance Imaging. Summary



Biblioteca Virtual

Comunidad de Madrid

Esta versión digital de la obra impresa forma parte de la Biblioteca Virtual de la Consejería de Sanidad de la Comunidad de Madrid y las condiciones de su distribución y difusión se encuentran amparadas por el marco legal de la misma.

Autores: Sofía Escalona López, Mercedes Reza Goyanes, Juan Antonio Blasco Amaro, Renata Linertová, Lidia García Pérez, Pedro Serrano Aguilar.

Dirección Técnica: Unidad de Evaluación Tecnologías Sanitarias. Agencia Laín Entralgo

Revisión Externa: Dr. Germán Rey Portolés. Jefe de Servicio de Física Médica y Protección Radiológica.

Hospital Ruber Internacional. Madrid; Dr. Vicente Lozano Colomer. Jefe de Sección Unidad de Resonancia Magnética. Hospital Ramón y Cajal. Madrid.

Este documento se ha realizado en el marco de colaboración previsto en el Plan de Calidad para el Sistema Nacional de Salud, al amparo del convenio de colaboración suscrito por el Instituto de Salud Carlos III, organismo autónomo del Ministerio de Sanidad y Consumo, y la Agencia Laín Entralgo.

Edita:

Agencia Laín Entralgo. Unidad de Evaluación de Tecnologías Sanitarias

Gran Vía, 27

28013 Madrid

España-Spain

© de la presente edición: Ministerio de Sanidad y Consumo

© de los contenidos: Consejería de Sanidad y Consumo. Comunidad de Madrid

ISBN: 978-84-451-3115-2

NIPO: 354-07-095-3

Depósito Legal: M-29504-2008

Produce: www.cege.es Eloy Gonzalo, 25, 1º izda. 28010 Madrid

Este documento puede ser reproducido en todo o en parte, por cualquier medio, siempre que se cite explícitamente su procedencia.

Escalona López S, Reza Goyanes M, Blasco Amaro J.A, Linertová R, García Pérez L, Serrano Aguilar P. Evaluación de la cirugía guiada por imagen: Eficacia, Seguridad e Impacto económico de la Resonancia Magnética Abierta. Madrid: Plan Nacional para el SNS del MSC. Unidad de Evaluación de Tecnologías Sanitarias, Agencia Laín Entralgo; 2008. Informes de Evaluación de Tecnologías Sanitarias: UETS N° 2006/05.

<http://www.060.es>

Evaluación de la cirugía guiada por imagen: eficacia, seguridad e impacto económico de la resonancia magnética intraoperatoria

Surgery guided by imaging assessment: efficacy, safety and economic impact of Intraoperative Magnetic Resonance Imaging. Summary

Conflicto de interés

Los autores declaran que no tienen intereses que puedan competir con el interés primario y los objetivos de este informe e influir en su juicio profesional al respecto.

Agradecimientos

Agradecimiento al equipo formado por Renata Linertová, Lidia García Pérez y Pedro Serrano Aguilar, del Servicio de Evaluación del Servicio Canario de la Salud (SESCS) por su contribución en el capítulo dedicado a la evaluación económica de la tecnología.

Índice

I. Resumen	7
II. Summary	9
III. Introducción	11
IV. Descripción de la técnica	13
IV.1. Principales sistemas de RM intraoperatoria	13
V. Objetivos	15
V.1. Objetivos específicos	15
VI. Metodología	17
VI.1. Búsqueda bibliográfica	17
VI.2. Criterios de selección de artículos	18
VI.3. Lectura crítica de los artículos seleccionados.	
Nivel de calidad de la evidencia científica	19
VII. Análisis de la evidencia sobre eficacia y seguridad	21
VII.1. Resultados de la búsqueda	21
VII.2. Otros estudios	40
VIII. Impacto económico de la cirugía guiada por resonancia magnética	41
VIII.1. Introducción	41
VIII.2. Objetivos	42
VIII.3. Metodología	42
VIII.4. Resultados	44
IX. Conclusiones	49
IX.1. Eficacia	49
IX.2. Seguridad	50
IX.3. Costes	51

X. Anexos	53
X.1. Anexo 1. Niveles de evidencia científica según la clasificación de SIGN	53
X.2. Anexo 2. Checklist para evaluar la calidad de estudios sobre intervenciones	54
X.3. Anexo 3. Checklist para evaluar la calidad metodológica de las revisiones sistemáticas	55
X.4. Anexo 4. Estrategia de búsqueda. Evaluación económica	56
X.5. Anexo 5. Resultados de la búsqueda. Evaluación económica	58
X.6. Anexo 6. Tablas de evidencia	59
X.7. Anexo 7. Estudios excluidos de la evaluación económica	84
X.8. Anexo 8. Referencias de artículos excluidos de la evaluación económica	85
XI. Bibliografía	87

Resumen

Título: Evaluación de la cirugía guiada por imagen: eficacia, seguridad e impacto económico de la resonancia magnética abierta e intraoperatoria.

Autora: Sofía Escalona

Agencia: UETS (Unidad de Evaluación de Tecnologías Sanitarias de la Comunidad de Madrid)

Persona de contacto: Juan Antonio Blasco

Fecha: Enero 2008

Idioma: Español

Tipo de publicación: Revisión sistemática

Páginas: 90

Referencias: 51

Tipo de tecnología: Intervencionismo por imagen

Palabras clave: Resonancia Magnética por Imagen (RM), periodo intraoperatorio, resonancia magnética por imagen intervencionista, coste-efectividad, RM abierta, revisión sistemática.

Objetivos: Evaluar la eficacia, seguridad de la Imagen por Resonancia Magnética abierta (RM abierta) e intraoperatoria, así como llevar a cabo un estudio económico. La RM abierta permite realizar procedimientos intraoperatorios/intervencionistas, tales como cirugía de la epilepsia resistente a fármacos, resección de tumores cerebrales, biopsias o inserción de electrodos. Es de utilidad en pacientes claustrofóbicos, personas obesas y niños en los que se requiere menos anestesia o sedación consciente. Los escáner son normalmente de bajo campo (0,2 T) o de alto campo magnético (1,5 T).

Metodología: Se ha llevado a cabo una revisión sistemática de los estudios científicos que evalúan la técnica RM abierta e intraoperatoria, así como una búsqueda de estudios de coste y coste-efectividad. Para ello se llevó a cabo una búsqueda de artículos, revisiones sistemáticas e informes de evaluación en diferentes bases de datos (Cinahl, Embase, Medline, Cochrane Database, HTA Database), en agencias de evaluación de tecnologías sanitarias y en páginas web de ensayos clínicos. También se realizó una búsqueda manual a partir de las referencias de los estudios encontrados. Se ha llevado a cabo una lectura crítica de toda la literatura seleccionada y una extracción de los datos más importantes, así como una síntesis de la evidencia. Los estudios incluyen el periodo 2004-2007.

Resultados: La RM abierta proporciona información complementaria en relación al volumen de tumor a reseccionar, lo cual puede ayudar al cirujano durante el transcurso de intervenciones tales como endoscopias, aspiración por aguja fina, ablación por radiofrecuencia, cirugía transfenoidal, neuro-navegación. Las imágenes obtenidas con RM de bajo campo son de menor calidad que las de alto campo. En algunos casos, se han de tomar nuevas imágenes debido a la distorsión de las imágenes o a la presencia de artefactos. La RM intraoperatoria requiere normalmente mayor tiempo de examen en comparación con la cirugía convencional. Las principales indicaciones de esta tecnología son la resección intraoperatoria de gliomas y adenomas pituitarios.

En relación a los costes se han encontrado tres estudios. La información disponible, de baja calidad, sugiere que los altos costes de la RM podrían compensarse, al menos parcialmente, debido a la reducción de las estancias hospitalarias, de la incidencia de recidivas y de la incapacidad laboral aparentemente asociada al uso de la RM. Sin embargo, la validez de estas medidas de resultados está limitada por no proceder de ensayos clínicos aleatorizados con un adecuado control de sesgos.

Conclusiones: El nivel de evidencia encontrado es bajo debido al diseño de los estudios, en general no comparativos, salvo en el caso del glioma donde se ha recuperado información a partir de dos estudios de series de casos comparativas donde en uno de ellos no se establece diferencia estadísticamente significativa a favor de la nueva tecnología en comparación con la cirugía convencional. En el otro estudio en el que se compara la RM intraoperatoria de alto y bajo campo con y sin neuronavegación, los resultados más óptimos se obtuvieron con la combinación de RM de alto campo con sistema de neuronavegación, al obtenerse menor volumen residual.

En general, se desconoce el seguimiento de los pacientes en los que se ha eliminado más tumor residual visualizado durante la RM intraoperatoria y en los que no hay comprobación histopatológica. En los casos en los que se ha llevado a cabo una resección completa, no hay datos sobre posibles recaídas en el tiempo. La calidad de las imágenes intervencionistas con el sistema RM 0,2 T mejora sustancialmente al fusionar estas imágenes con las preintervencionistas obtenidas con el sistema de alto campo 1,5 T en la inserción de electrodos durante el transcurso de procedimientos neuroquirúrgicos, aunque se trata de resultados obtenidos en un solo estudio.

Esta técnica está empezando a utilizarse en otras patologías tales como la resección de tumores hepáticos o renales.

Revisión externa: Sí

Summary

Title: Surgery guided by imaging assessment: efficacy, safety and economic impact of Intraoperative and Open Magnetic Resonance Imaging.

Autor: Sofía Escalona

Agency: UETS (Unidad de Evaluación de Tecnologías Sanitarias de la Comunidad de Madrid)

Contact: Juan Antonio Blasco

Date: Enero 2008

Language: Spanish

Publication type: Systematic review

Pages: 90

References: 51

Technology: Intervencionism Imaging

Mesh terms: Magnetic Resonance Imaging, intraoperative period, interventional magnetic resonance imaging, cost-effectiveness, open MRI, systematic review.

Objectives: To assess the efficacy, safety and economic assessment of Open Magnetic Resonance Imaging (open MRI) and intraoperative. This technology allows to make interventional/intraoperative procedures, like surgery of the epilepsy, brain tumour resection, biopsies, electrodes insertion. Useful in claustrophobic patients, large persons and young patients since they do not need anesthesia. The scanners normally had low magnetic field (0,2 T) and high magnetic field strength (1,5 T).

Methodology: A systematic review of the available literature was performed. Comprehensive electronic search strategy was developed to find health technology assessment reports, systematic reviews and primary and cost studies in a range of databases (Cinahl, Embase, Medline, Cochrane Database, HTA Database), in the web pages of health technology assessment agencies and clinical trials webs. It was also made a manual search from the references of the studies included. It has been carried out a critical appraisal of all selected literature and an extraction of the relevant data as well as a synthesis of the evidence. The studies include the period 2004-2007.

Results: The open MRI provided complementary information in relation to volume tumor resection which can assist the surgeon in the course of technologies like endoscopy, fine-needle aspiration, radiofrequency ablation, transsphenoidal surgery, neuronavigation. Images obtained with low field strength intraoperative MRI were slightly lower in quality than high field strength scanner and scans may be repeated because of image distortion or presence of artefact. Intraoperative MRI required usually longer examina-

tion times compared to conventional surgery. Neurosurgical procedures as gliomas and pituitary adenomas are the main indications of this technology.

Three cost studies were included in this review. The available information of low-quality suggests that the high costs of the MRI can be justified, at least in part, by shorter length of hospital stay, lower re-incidence and fewer sick days, apparently associated to the MRI use. However, the validity of these result measures is limited because they don't proceed from randomised clinical trials with adequate bias control.

Conclusions: Evidence level is low due to the studies design, mainly non comparative studies. There is some information related to gliomas surgery from two comparative cases series studies. In one there is not statistically significant difference with the new technology in comparison with the conventional surgery. In the other study the most optimal results were obtained with the combination of MRI of high field with neuronavigation system, obtaining smaller residual volume. The follow-up is not well defined in some patients with residual tumor and also when there is not histopathological confirmation. The quality of the interventional images with 0.2 T system substantially improves when combining these images with the preinterventional images obtained with high field 1.5 T system in the electrodes insertion during neurosurgical procedures although is a single study results.

This technique is beginning to use in other pathologies as hepatic or renal tumors.

Peer review process: Yes

Introducción

La imagen por Resonancia Magnética (RM) se instauró como una prometedora herramienta de diagnóstico a principios de los 80. Al poco tiempo fue reconocida como una modalidad de imagen superior en el diagnóstico de varias patologías y como método guía en determinadas intervenciones.

Las biopsias por aspiración fueron el primer procedimiento intervencionista que se realizó mediante RM en 1986. En 1988, van Sonnenberg et al. describieron un nuevo sistema para realizar biopsias y drenajes mediante RM guiada. Las primeras terapias con RM se realizaron en 1992 por Cline et al. y Matsumoto et al. En la actualidad, las aplicaciones e indicaciones para las intervenciones mediante RM aumentan a un ritmo constante¹.

Entre las ventajas del uso de RM en las intervenciones destacan entre otras, la ausencia de radiación ionizante, proporcionar una relativamente buena resolución espacial y temporal, un elevado contraste en tejidos con o sin el uso de medio de contraste, capacidad de visualizar imágenes multiplanares optando por visión bidimensional o tridimensional o la medición y cuantificación del flujo.

Una de las características más novedosas de la RM abierta es la posibilidad de realizar procedimientos intervencionistas, como cirugía de la epilepsia, del Parkinson, biopsias intracraneales, etc. Con los equipos de diseño cerrado convencional hay que sacar al paciente del aparato, realizar la intervención y volver a introducirlo. Con el nuevo equipo los especialistas pueden actuar sin necesidad de movilizar al paciente. Además, el cirujano trabaja en tiempo real y puede ver en un monitor situado en el interior de la sala el desarrollo de su intervención.

Es una opción en pacientes claustrofóbicos y en pacientes obesos. Resulta también útil en pacientes pediátricos sin necesidad de utilizar anestesia y admitiendo la estancia de un acompañante durante la exploración.

Una de las principales desventajas de la RM abierta es que el equipo e instrumentos quirúrgicos no son compatibles con los campos magnéticos. Por ello se han desarrollado instrumentos compatibles con la RM que no ocasionen perturbaciones ni generen artefactos en las imágenes. Otra limitación reside en el bajo ratio de captación en la imagen con la RM; se dan limitaciones en la visualización del parénquima pulmonar y de estructuras óseas de pequeño grosor¹.

Al disponer de un campo magnético menor que el equipo cilíndrico, la RM abierta reduce las limitaciones para realizar estudios en pacientes portadores de estructuras metálicas no ferromagnéticas, prótesis, etc.

Por otro lado, la presencia de un alto campo magnético en los equipos cerrados tiene la ventaja de que la calidad de la imagen es mucho mejor y permite la adaptabilidad de otros accesorios de imagen y tiene como inconveniente la limitación de acceso por parte del paciente.

La RM ha llegado a ser la modalidad de imagen intraoperatoria de elección en neurocirugía en la que se requiere una elevada exactitud y precisión para localizar y fijar la lesión. Permite al neurocirujano optimizar el acceso a la intervención a fin de preservar estructuras vitales y minimizar el daño funcional de tejidos normales. Otro aspecto de la RM abierta es que pueden acoplarse otras modalidades de imagen tales como la RM funcional, espectroscopia-MR, angiografía-MR, venografía-MR².

Los equipos abiertos de última generación disponen de un sistema informático optimizado que permite realizar exploraciones de alta calidad.

Descripción de la técnica

Principales sistemas de RM intraoperatoria

Entre los componentes fundamentales que incluyen la RM se encuentran:

- Imán creador del campo electromagnético. Este es el componente básico de un sistema de imágenes por resonancia magnética. La consideración primaria en lo que respecta a la calidad del imán es la homogeneidad o uniformidad de su campo magnético.
- Gradientes.
- Sistema de radiofrecuencia (RF). El sistema transmisor de RF es responsable de la generación y transmisión, por medio de una bobina transmisora (antena), de la energía de radiofrecuencia utilizada para excitar los protones.
- Sistema de adquisición de datos. Es el encargado de medir las señales provenientes de los protones y digitalizarlas para su procesamiento posterior. Todos los sistemas de resonancia magnética utilizan una bobina receptora para detectar las corrientes inducidas por los protones luego del pulso de RF. Para estudios de grandes volúmenes de tejido (como en imágenes del cuerpo o la cabeza), la bobina transmisora normalmente sirve también como receptora.
- Ordenador para analizar las ondas y representar la imagen. Además permite controlar todas las funciones del escáner. Se pueden seleccionar o modificar parámetros, visualizar o guardar las imágenes de los pacientes en distintos medios, y realizar procesos posteriores sobre las imágenes.

El equipo de resonancia magnética se encuentra dentro de un cuarto forrado de cobre en su interior para evitar interferencias de ondas que pudieran llegar del exterior. A esto se le llama “Jaula de Faraday”.

Los equipos de RM abierta son equipos abiertos en forma de C y se clasifican como sistemas de bajo campo o de alto campo, cuya fuerza del campo magnético varía entre 0,12 Tesla (0,12 T) y 1,5 Tesla (1,5 T).

Sistemas de bajo campo: (MHRA 03144 Open MRI Systems)

- GE Profile 0,2 T
- Hitachi Airis mate 0,2 T
- Siemens Concerto 0,2 T
- Philips Panorama 0,23 T
- GE ovation 0,35 T
- Hitachi Airis II 0,3 T

Sistemas de medio campo:

- GE Openspeed 0,7 T
- Fonar 360° 0,6 T
- Philips Panorama 0,6

Objetivos

El objetivo general es evaluar la eficacia y seguridad de la cirugía guiada por resonancia magnética en pacientes sometidos a intervenciones en campo abierto.

Objetivos específicos

- Se evaluará la técnica tanto en los procedimientos mínimamente invasivos como en la cirugía abierta.
- Se evaluará la RM abierta en comparación con otras modalidades de imagen o con otros dispositivos de RM abierta o cerrada de distinta fuerza de campo magnético.
- La RM abierta se evaluará comparando las imágenes obtenidas intraoperatorias con la percepción del cirujano.
- Se estimarán las complicaciones y efectos secundarios como consecuencia de la exposición al campo magnético y al instrumental utilizado.

Metodología

Se ha llevado a cabo una revisión sistemática de la literatura científica utilizando la siguiente metodología:

Búsqueda bibliográfica

Se ha realizado una búsqueda de revisiones sistemáticas en la Cochrane Database, así como en las diferentes agencias de evaluación de tecnologías sanitarias de España a través de sus páginas web y en otros países mediante la base de datos de la INAHTA (red internacional de agencias de evaluación de tecnologías). También se ha procedido a la búsqueda de ensayos clínicos a través de las páginas web <http://clinicaltrials.gov> y www.controlled-trials.com.

Asimismo, se ha llevado a cabo en noviembre de 2006 una búsqueda de artículos publicados sobre esta tecnología en diferentes bases de datos de la literatura biomédica: Cinahl, Medline, Embase, Pascal Biomed en el período comprendido de 2004 a junio 2007. Posteriormente, se ha realizado una actualización de la búsqueda el 18 de diciembre de 2007.

Estrategia de búsqueda utilizada

CINAHL:	(Magnetic Resonance Imaging OR open MRI) AND (Intraoperative period/ OR intraoperative care/ OR operating rooms/ OR radiography, interventional) Limits: 2004-2007
EMBASE:	(Nuclear Magnetic Resonance Imaging OR open MRI) AND (intraoperative period/ OR interventional magnetic resonance imaging) Limits: 2004-2007
MEDLINE:	(Magnetic Resonance Imaging/OR open MRI) AND (Intraoperative period/ OR monitoring, intraoperative OR operating rooms/ OR Radiology, Interventional) Limits: 2004-2007
PASCAL BIOMED:	(Magnetic Resonance Imaging OR open MRI) AND (intraoperative OR interventional) Limits: 2004-2007

COCHRANE: ((operating room OR intraoperative period OR intraoperative care OR interventional) AND (MRI OR magnetic resonance imaging OR MR Imaging)) OR (iMRI OR open magnetic resonance imaging)
RESTRICT YR 2004- 2007

INAHTA: ((operating room OR intraoperative period OR intraoperative care OR interventional) AND (MRI OR magnetic resonance imaging OR MR Imaging)) OR (iMRI OR open magnetic resonance imaging)
RESTRICT YR 2004- 2007

También se revisaron manualmente las referencias de todos los trabajos recuperados, para localizar otra literatura que no hubiera aparecido en la búsqueda inicial.

Criterios de selección de artículos

Criterios de inclusión

- Se incluyen estudios en los que se evalúe la RM abierta en procesos mínimamente invasivos (biopsias) y en la monitorización de intervenciones quirúrgicas abiertas.
- Se incluyen estudios que evalúen la RM intraoperatoria/intervencionista ya sea abierta o cerrada.
- Se incluyen estudios experimentales y observacionales con un número suficiente de pacientes, revisiones sistemáticas, meta-análisis e informes de evaluación.
- Estudios que comparen la RM con otras técnicas alternativas, así como estudios que no comparen con ninguna técnica.
- Se incluyen estudios en los que se evalúe la técnica para cualquier tipo de indicación y paciente.
- Se incluyen estudios en los que se evalúen modificaciones durante la intervención, así como modificaciones del manejo del paciente.
- Aquellos estudios que evalúen la efectividad y seguridad de la técnica.

Criterios de exclusión

- Estudios en los que se evalúe la RM abierta como técnica diagnóstica.
- Estudios cuyos sujetos de estudio sean cadáveres.
- Estudios con un número insuficiente de pacientes (1 o 2 pacientes).
- Estudios que muestren descripción de casos aislados sin una previa selección de los sujetos a través de unos criterios de inclusión.
- Estudios en los que la técnica intervencionista/intraoperatoria no sea la RM.
- Estudios de experimentación con animales.

Lectura crítica de los artículos seleccionados.

Nivel de calidad de la evidencia científica

Se evaluará la calidad de los estudios incluidos en la revisión, así como la de los informes de evaluación a través de cuestionarios específicos para diferentes tipos de diseños: revisiones sistemáticas, ensayos clínicos y estudios no aleatorizados. A través de estos cuestionarios se revisarán características del diseño de los estudios de las que depende su validez tanto externa como interna.

Se han tenido en cuenta a través de una escala los niveles de evidencia científica elaborados por el SIGN para cada modalidad de estudio (Anexo 1)³, así como un cuestionario para evaluar la calidad metodológica de estudios sobre intervenciones (Anexo 2)⁴.

En relación a los informes de evaluación, se incluye un *checklist* que evalúa su calidad metodológica (Anexo 3)⁵.

Análisis de la evidencia sobre eficacia y seguridad

Resultados de la búsqueda

Informes de evaluación

Se han encontrado dos informes de evaluación en relación con la RM abierta e intraoperatoria.

Uno de ellos⁶ pertenece a la Canadian Agency for Drugs and Technologies in Health (CADTH) y fue publicado en noviembre de 2006. En este informe se incluyen once estudios sin especificar la metodología de búsqueda por la cual se incluyen estos estudios, de los cuales nueve son estudios comparativos entre sistemas de RM de bajo y alto campo; los dos estudios restantes aportan datos sobre los costes de los distintos sistemas. Las principales conclusiones del informe son:

- Los sistemas de RM abierta tienen la ventaja de permitir realizar exámenes en pacientes obesos así como en pacientes con claustrofobia. Asimismo, en los niños reducen la necesidad de sedación y anestesia. Son útiles para la obtención de imágenes intraoperatorias y en intervenciones guiadas por imagen ya que permiten un fácil acceso del paciente.
- Los modelos iniciales de escáner presentan una fuerza de campo magnético más débil y un menor volumen y uniformidad del gradiente del campo magnético, dando lugar a una calidad de imágenes más pobre que en los sistemas cerrados, lo que requiere más tiempo a la hora de examinar al paciente; además aumenta la posibilidad de que se produzcan artefactos por movimientos del paciente.
- Los nuevos sistemas de RM abierta incluyen máquinas con una mayor fuerza de campo magnético (sistemas de medio campo) mejorando la calidad de la imagen y reduciendo el tiempo de examen.
- En un estudio se vio que en exámenes cerebrales, los sistemas de alto campo poseen una mayor exactitud estadísticamente significativa respecto a los de bajo campo. No hay diferencias en la exactitud diagnóstica entre los dos tipos de escáner en el examen de pacientes con enfermedad de hombro, columna vertebral o riñón tomando como referencia el seguimiento clínico o la cirugía.

- Los escáneres de alto campo con imanes cortos y tubos de mayor diámetro ofrecen un mayor confort a los pacientes y pueden ser una alternativa a los sistemas abiertos.
- En relación a los efectos adversos, hay riesgos potenciales de interacción entre el campo magnético y objetos ferromagnéticos; estos riesgos son menores en los sistemas de bajo campo.
- Hay interés en usar la RM abierta en casos de urgencia cuando los sistemas de soporte vital impidan el uso de los sistemas cerrados.

El otro informe elaborado por la Alberta Heritage Foundation for Medical Research en el año 2004⁷ sólo engloba cuatro estudios que cumplieron los criterios de inclusión, uno en relación a la RM intervencionista y los tres restantes en relación a la RM intraoperatoria, uno de ellos sobre evaluación de costes. Se vio que se obtuvieron unos porcentajes de morbilidad postoperatoria similares en los pacientes bajo biopsia cerebral a través de MRI intervencionista que aquellos bajo técnica estereotáctica, aunque se produjo un fallecimiento en el grupo de biopsia convencional y ninguno en el grupo de RM. Las imágenes por RM intraoperatoria pueden ser de gran valor cuando los límites del tumor no se distinguen con facilidad del tejido normal circundante, en especial cuando hay zonas vitales infiltradas y en casos de movimiento del cerebro. Los datos en relación a los efectos del campo magnético o de radiofrecuencia sobre los tejidos biológicos son limitados.

En relación a la RM intraoperatoria en la monitorización de la resección de tumores cerebrales se vio un aumento sustancial en el tiempo de intervención. Sin embargo, la estancia hospitalaria fue generalmente más corta tras el procedimiento con RM intraoperatoria.

Ninguno de los estudios incluidos recoge efectos adversos directamente relacionados con el procedimiento, aunque tampoco se produjeron con los procedimientos convencionales.

Se trata de estudios que sólo utilizan la RM como herramienta para monitorizar procedimientos neuroquirúrgicos; la utilidad clínica de la RM abierta para guiar o monitorizar cualquier otro tipo de intervención tal como biopsias percutáneas o cirugía endoscópica abdominal es desconocida.

Se trata de una tecnología de elevado coste y de reciente desarrollo, cuyo ámbito, aplicabilidad, eficacia y coste-efectividad todavía no se han establecido.

Calidad de la evidencia aportada por los informes

En el informe de la Canadian Agency for Drugs and Technologies in Health (CADTH)⁶, no se detallan los criterios de inclusión por los que se han incluido los once estudios del informe. Tampoco hay una estrategia de búsqueda

definida, por lo que se desconoce si están incluidos los artículos importantes y relevantes. Por otro lado, no hay una valoración de los estudios incluidos, por lo que se trata de un informe de baja calidad.

En el informe de la Alberta Heritage Foundation for Medical Research⁷, se han definido previamente los criterios de inclusión y exclusión de los estudios, con la finalidad de incluir ensayos controlados aleatorizados o estudios comparativos sin aleatorizar. Se seleccionaron cuatro estudios todos ellos de carácter retrospectivo sin aleatorización, comparando la RM intraoperatoria con el tratamiento convencional, aunque en dos de los estudios no aportan datos de este tratamiento. Se ha llevado a cabo una descripción del tipo de intervención, el diseño del estudio, las características de la población, los resultados y comentarios acerca de la calidad de cada estudio en tablas de evidencia, con el riesgo de no incluir algún estudio relevante al definir unos criterios de inclusión limitados.

Estudios científicos

Mediante la estrategia de búsqueda utilizada se obtuvieron 547 abstracts. En un primer filtro, se descartaron 8 artículos publicados en un idioma distinto al inglés (1 japonés, 1 francés, 1 chino, 5 alemán). De los 539 abstracts restantes, se seleccionaron 62 estudios científicos con pacientes de los cuales una vez revisado el texto completo se seleccionaron los 29 artículos que forman parte de esta revisión y que cumplen los criterios de inclusión propuestos. Hay dos artículos* que se descartaron de los 62 previos por solaparse con dos artículos seleccionados.

Podemos agrupar la inclusión de los estudios en dos apartados principales:

Resecciones tumorales

En relación a la extirpación de tumores hepáticos, se han encontrado dos estudios:

En un estudio con nueve pacientes⁸ se trata de evaluar la cirugía mayor hepática a través de la ablación por radiofrecuencia (RFA) en el contexto de la RM abierta y ver si esta tecnología es de utilidad en el tratamiento de tumores hepáticos. Se vio que la RM móvil (sistema móvil de 1,5 T) influyó

* Anand VK, Schwartz TH, Hiltzik DH, Kacker A. Endoscopic transphenoidal pituitary surgery with real-time intraoperative magnetic resonance imaging. *American Journal of Rhinology* 2006; 20(4):401-405.
Nimsky C, Fujita A, Ganslandt O, Von Keller B, Fahlbusch R. Volumetric assessment of glioma removal by intraoperative high-field magnetic resonance imaging. *Neurosurgery* 2004; 55(2):358-370.

en la toma de decisiones en cuatro pacientes; la RM (control intraoperatorio) demostró que las áreas tumorales fueron completamente eliminadas.

La duración media de la intervención incluyendo la preparación anestésica, la intervención y la toma de imágenes fue de 496 ± 109 minutos.

La pérdida de sangre estimada fue de 322 ± 210 ml; los pacientes permanecieron en el hospital una media de $9,6 \pm 4,4$ días. Se trata de datos aportados sin comparar con la intervención convencional, es decir, sin RM abierta.

Las complicaciones principales se dieron en tres pacientes: un caso de infarto de miocardio, un fallo hepático y una fístula biliar que necesitó drenaje.

El seguimiento medio de los pacientes fue de 17 ± 5 meses sin aportar datos sobre este seguimiento.

Los autores consideran la RM abierta como una herramienta útil para la delineación exacta del tejido extirpado. Es de utilidad en la ablación de lesiones grandes o de difícil acceso percutáneo y difíciles de visualizar por ultrasonidos; además, puede alterar el manejo quirúrgico de estos tumores hepáticos cuando se detecta una ablación incompleta aumentando el número de aplicaciones por RFA.

En otro estudio⁹ se realizaron 18 extirpaciones de tumores hepáticos en once pacientes a través de la RM intraoperatoria con un tiempo (mediana) de estancia en el hospital de un día y complicaciones en dos pacientes.

Después de un seguimiento de 18 meses no se produjeron recurrencias locales en la zona de la extirpación.

Según los autores, las ventajas de esta técnica radican en la reducción de costes totales y en la mejoría de la calidad de vida al comparar con las intervenciones abiertas convencionales. A pesar de ello no aportan datos comparativos y el seguimiento es probablemente corto.

Una de las principales aplicaciones de la RM intraoperatoria es su utilización en procesos neuroquirúrgicos y en concreto la resección de macroadenomas pituitarios. En el estudio de Nimsky¹⁰ se parte de una muestra de 106 pacientes con macroadenomas pituitarios hormonalmente inactivos de los cuales 85 pacientes fueron programados para resección completa.

Con la RM intraoperatoria de alto campo (1,5 T), se produjo un incremento del 58% al 82% en la extirpación total del tumor en 21 pacientes de los 85 al revelar tumor remanente o sospechoso; el tamaño de los restos tumorales varió entre 3-4 mm a 10 mm.

Se vio discrepancia en 44 pacientes al comparar los resultados entre la estimación aportada por el cirujano y las imágenes intraoperatorias en relación a la extensión tumoral; en todos estos casos las imágenes RM mostraron tumor remanente donde el cirujano no sospechaba su presencia (n=36) o donde el cirujano creía que no podría extirpar más tumor (n=8).

En 16 (44%) de los 36 pacientes la resección se alargó a través de la RM.

Se llevó a cabo un escáner RM postoperatorio una semana después de la intervención en 48 pacientes. En 31 (64%) pacientes las imágenes obtenidas fueron similares a las intraoperatorias a la hora de evaluar la extirpación supra e intraselar; en 8 (17%) pacientes sólo pudo evaluarse el espacio supraselar mediante el escáner postoperatorio y en 9 (19%) de los pacientes, el escáner mostró una lesión o presencia de artefactos. No se observó ningún falso negativo entre las imágenes intraoperatorias con las postoperatorias obtenidas tres meses después de la intervención.

No se observaron efectos adversos relacionados con la RM de alto campo en los pacientes ni accidentes causados por los instrumentos ferromagnéticos. Entre los 21 pacientes programados para resección parcial, se prolongó la extirpación en ocho pacientes por medio de la RM intraoperatoria.

Según las experiencias de los autores, las imágenes intraoperatorias con RM de alto campo permitieron identificar la extensión intraselar del tumor extirpado, así como evaluar una posible invasión hacia los senos cavernosos en comparación con escáneres de RM de bajo campo con los que únicamente puede evaluarse con seguridad la extensión supraselar del tumor, aunque no aportan datos comparativos de esta observación.

En otro estudio con 15 pacientes¹¹ se analiza la combinación de cirugía endoscópica transfenoidal con RM intraoperatoria en pacientes con macroadenomas pituitarios. Las imágenes que se obtuvieron en todos los casos con RM fueron de una calidad suficiente para demostrar la adecuada descompresión del quiasma óptico.

En tres casos la RM demostró la presencia de enfermedad residual que se extirpó por endoscopia antes de completar la intervención.

Se vio que cada tecnología aportaba información adicional que puede ayudar al cirujano a maximizar la extensión de la resección tumoral: la RM de bajo campo es generalmente útil en la resección de tumor supraselar, mientras que la endoscopia es útil para tumores intraselares y supraselares.

Según los autores, los porcentajes de tumor residual fueron menores con esta técnica que con microscopia basada en cirugía transfenoidal, aunque no contrastan esta información con datos.

En otro estudio²³ se evaluaron los efectos de la RM intraoperatoria de alto campo (1,5 T) en la cirugía transfenoidal de macroadenomas pituitarios productores de GH en 23 pacientes.

Se realizó la RM antes, durante y tres meses después de la intervención.

A través de las imágenes preoperatorias, en 5 de los 23 pacientes, sólo pudo realizarse una resección parcial de los tumores debido a la localización (extensión supraselar asimétrica o invasión del seno cavernoso). De entre los 18 restantes con propósito de practicarles la resección completa del tu-

mor, las imágenes con RM intraoperatoria detectaron restos de tumor en 8 pacientes (44,4%) conduciendo a una extensión de la resección en 5 (27,8%), con lo que el ratio de eliminación completa del tumor y normalización endocrina se incrementó de un 33,3% a un 44,4%.

No se observaron efectos adversos relacionados con el alto campo intraoperatorio, ni accidentes causados por el material ferromagnético. Tampoco se observaron otras complicaciones tales como infección de heridas, meningitis postoperatoria, alteraciones visuales o pérdida de fluido cerebroespinal.

Según los autores y basándose en experiencias previas con RM de bajo campo, la RM de alto campo en este estudio permitió la identificación, la extensión supraselar visualizada con bajo campo, la identificación de la extensión intraselar del tumor, así como la invasión hacia el seno cavernoso, aunque se tratan de datos sin contrastar.

Hay cinco estudios en los que se analiza el papel desempeñado por la RM intraoperatoria en el tratamiento de gliomas.

En el estudio¹⁴, en una serie de doce pacientes se estudió un sistema de imagen que permitía segmentar y medir los volúmenes tumorales durante la RM intraoperatoria guiada por cirugía. Este sistema denominado *fuzzy connectedness (FC)*, permite resaltar la localización del tumor residual durante la RM, facilitando la resección tumoral y proporcionando una estimación objetiva de la extensión de la resección para un control quirúrgico más preciso.

La exactitud de este método se validó en ocho de los doce pacientes por comparación con la segmentación manual llevada a cabo por un cirujano experimentado la cual fue asignada como *gold standard*.

La concordancia entre el método FC y el *gold standard* se determinó mediante los denominados coeficiente de similitud y porcentaje de concordancia; al compararlas se obtuvo un coeficiente de similitud del 0,80 y porcentaje de concordancia del 76% (63%-84%).

En los siete casos restantes se aplicó el método midiendo el volumen durante la segmentación intraoperatoria y se vio que a través de la técnica FC de segmentación el volumen residual se observaba mejor. La medida del volumen tumoral facilitó la toma de decisiones durante la resección tumoral.

Hay un trabajo¹⁵ con el objetivo de ver cuáles son los resultados al combinar la RM 1,5 T intraoperatoria con la neuronavegación en la resección de gliomas en 137 pacientes. No se observaron efectos adversos debidos al campo magnético aplicado ni accidentes ferromagnéticos por el uso de instrumental estandarizado.

Los autores hacen mención a la calidad de las imágenes obtenidas con alto campo que fue claramente superior a la obtenida previamente con sistemas de bajo campo, pero no aportan datos comparativos.

Las imágenes intraoperatorias con el sistema de alto campo revelaron inicialmente una resección completa del tumor en el 27% de los pacientes (37 de 137 pacientes). Se llevó a cabo una extensión de la resección por medio de las imágenes intraoperatorias que resultó en una resección bruta en el 40% de todos los pacientes. La resección de tumor no se extendió a pesar de la presencia de tumor residual visualizada con RM debido a la infiltración de córtex cerebral o de estructuras anatómicas críticas en el 32% de los pacientes y se llevó a cabo una resección adicional sin eliminación total en el 28% de los pacientes.

No hubo dificultades en cuanto a la exactitud de la navegación debida al campo magnético y se llevó a cabo satisfactoriamente en el 41% de los pacientes.

Los exámenes histopatológicos confirmaron la eliminación adicional de tumor residual en estos pacientes (41%).

Con este sistema sólo se añadió un minuto al procedimiento quirúrgico en lugar de 15-20 minutos que se necesitan con otros sistemas que requieren un nuevo registro intraoperatorio del paciente.

La aplicación de este sistema de neuronavegación funcional se asoció con un porcentaje bajo de morbilidad postoperatoria; en el 8,8% de los pacientes se produjo paresis que se resolvió en dos tercios de los casos, y en el 2,9% de los pacientes quedó como un déficit neurológico permanente.

No hay resultados a largo plazo en términos de supervivencia respecto al beneficio que supondría para el paciente el incremento del volumen resecionado mediante la RM intraoperatoria.

En un estudio de series de casos comparativas¹⁸, se comparan ambos grupos de 32 pacientes cada uno y con glioma de grado IV supratentorial, para ver si con la RM intraoperatoria 0,5 T (grupo de estudio) se produce mejoría en el pronóstico y en la supervivencia al comparar con la cirugía convencional.

En el grupo de estudio, la calidad de las imágenes obtenidas proporcionó información útil en 27 pacientes (88%); en 5 pacientes (12%) las imágenes se consideraron de baja calidad, normalmente debido a la colocación defectuosa de la bobina. En 22 de los 27 pacientes con calidad de imagen se detectó tumor residual con el primer escáner intraoperatorio, en ocho de ellos se consideró arriesgada la resección por la proximidad del tumor a zonas vitales del cerebro. De entre los 14 restantes en ocho se visualizó un aumento de contraste residual en el tercer escáner intraoperatorio, aunque ya fue difícil diferenciar si se trataba de tumor residual o de artefactos generados por la intervención, ya que se observaron grandes áreas de contraste.

Para reducir estas imágenes formadas por los artefactos, se utilizó un dispositivo especial de irrigación consistente en un hueco de plástico hemisférico con múltiples perforaciones de tal forma que la cavidad de resección abierta a través de este dispositivo se limpió con un chorro del líquido de irrigación, que a su vez se eliminó mediante succión suave.

No se observaron complicaciones directamente relacionadas con el procedimiento en sí.

El tiempo medio de intervención fue de 5 horas al usar RM intraoperatoria y de 3,4 horas con el método convencional de intervención.

No hubo diferencias significativas en cuanto al grado de cambios neurológicos postoperatorios observados entre ambos grupos. De los 64 pacientes, el 55% permaneció sin cambios, 16% mejoró y el 19% mostró cierto grado de déficit neurológico al recibir el alta hospitalaria. La tasa de infecciones fue muy similar en ambos grupos (2 pacientes en grupo estudio, 3 pacientes en grupo control). La supervivencia global (media) fue de 14,5 meses en grupo de estudio y de 12,1 meses en grupo control, siendo la diferencia no estadísticamente significativa ($p=0,14$).

En el estudio²¹ se comparan cuatro combinaciones de tecnologías intraoperatorias en cuatro grupos de pacientes asignados de forma no aleatorizada para la resección de gliomas supratentoriales de primer diagnóstico o recurrentes: 1) neuronavegación estereotáctica sin marco con imagen guiada estándar (12 pacientes); 2) RM intraoperatoria de bajo campo (0,2 T) sin neuronavegación (13 pacientes); 3) RM intraoperatoria de alto campo (1,5 T) con neuronavegación estándar (10 pacientes) y 4) RM intraoperatoria de alto campo con neuronavegación inicial e intraoperatoria actualizada (13 pacientes). 32 pacientes presentaban gliomas de alto grado y 16 pacientes gliomas de bajo grado.

Se evaluó el porcentaje de resección y volumen de tumor residual, duración de la intervención e incidencia de complicaciones intraoperatorias y postoperatorias en cada grupo.

No hubo diferencias significativas entre los volúmenes preoperatorios entre los grupos ($F= 0,242$; $p= 0,87$), pero sí entre los volúmenes postoperatorios ($F= 4,351$; $p= 0,009$). Los volúmenes postoperatorios en el grupo 4 fueron significativamente menores que en el grupo 1, siendo los volúmenes del grupo 4 preoperatorios más grandes.

El porcentaje de resección fue significativamente mayor en el grupo 4 que en el grupo 1 (98% frente a 79%) aunque no aportan la significación estadística.

El análisis de covarianza mostró que el volumen preoperatorio no fue un factor significativo para determinar las diferencias entre los grupos en cuanto al porcentaje de resección ($r= -0,114$; $p= 0,272$).

La calidad obtenida con los escáneres intraoperatorios 1,5 T fue igual o mayor que la obtenida con los estudios de diagnóstico preoperatorio.

Algunos de los escáneres iniciales intraoperatorios de bajo campo tuvieron que repetirse para asegurar una interpretación exacta debido a la distorsión de las imágenes o a la presencia de artefactos; sin embargo, con los escáneres de alto campo no hubo que repetir el procedimiento ya que las imágenes obtenidas eran de la suficiente calidad para delinear adecuadamente la extensión de los tumores cerebrales.

Los porcentajes de resección obtenidos fueron para los cuatro grupos de: $79 \pm 24\%$, $91 \pm 7\%$, $92 \pm 12\%$ y $98 \pm 2\%$, respectivamente.

A pesar de las diferencias en cuanto a la calidad de las imágenes, no hubo diferencias estadísticas entre los grupos 2 y 3 (resonancia de bajo campo y alto campo) respecto al porcentaje de resección (91% frente a 92%).

El tiempo (minutos) que duró la intervención fue, respectivamente para los cuatro grupos de: 369 ± 77 , 398 ± 108 , 462 ± 102 y 551 ± 86 (se requirió un tiempo adicional para re-registrar a los pacientes en el grupo 4).

El volumen postoperatorio medio (cm^3) fue de: 13 ± 14 , $4,2 \pm 3,8$, $3,7 \pm 5,5$ y $1,2 \pm 1,5$, respectivamente.

Según estos datos la resección de los tumores al usar la RM intraoperatoria mejoró y los volúmenes residuales fueron mucho menores que con la neurocirugía convencional. Los resultados más óptimos se obtuvieron con la combinación de RM intraoperatoria con el registro actualizado del sistema de neuronavegación (grupo 4), con el que se alcanzó una media de resección del 98%.

No hubo accidentes causados por el instrumental ferromagnético o dispositivos usados con la RM intraoperatoria, ni con el alto campo magnético.

Doce pacientes con RM intraoperatoria empeoraron tras el postoperatorio inmediato y dos pacientes tras intervención convencional tuvieron nuevos déficit postoperatorios. El porcentaje de morbilidad neurológica temporal fue mayor en el grupo 2 con RM de bajo campo (46%). La incidencia de infecciones entre los pacientes fue del 5,5%.

En el estudio de Claus con 156 pacientes²⁹ con gliomas de bajo grado se trata de estimar las probabilidades de enfermedad libre y supervivencia global y la asociación entre dichas probabilidades y la extensión de la resección llevada a cabo mediante la RM intraoperatoria a través del modelo de Cox.

Se compararon las tasas de muerte observadas tras las intervenciones con las esperadas a través de las tasas de supervivencia específicas por edad y por histología obtenidas de las bases de datos nacionales.

Las tasas de muerte ajustadas por edad e histología fueron de 1,9%, 3,6% y 17,6% al año, dos años y cinco años, respectivamente después de la resección a través de la RM intraoperatoria, y fueron significativamente me-

nores que las tasas registradas en las bases nacionales, por lo que habría una posible asociación entre resección quirúrgica y supervivencia en pacientes bajo RM intraoperatoria.

37 pacientes desarrollaron recurrencias en el último seguimiento; 32 se confirmaron histológicamente, y 13 pacientes murieron.

No hubo diferencias en relación a la edad, sexo, resección parcial o completa, subtipo histológico, comorbilidad o valor medio de MIB-1 en cuanto a la mortalidad. Entre los pacientes que fallecieron, fue significativamente más probable tener enfermedad residual, haber recibido tratamiento quimioterápico o radiológico, tener más edad (46,8 años frente a 41 años) y tener una elevada carga inicial de tumor. No hubo diferencia significativa entre los pacientes en relación al tiempo de aparición de la recurrencia bajo resección parcial o total ($p=0,5$). Después de ajustar por edad, los pacientes bajo resección parcial tenían 1,4 veces más riesgo de recurrencia que pacientes con resección total, y 4,9 veces más riesgo de morir.

Hay estudios que engloban a pacientes con diferentes patologías neurológicas. En uno de ellos con 200 pacientes, principalmente con adenomas pituitarios y gliomas a los que les se practicó 77 procedimientos transfenoidales, 100 craniotomías y 23 orificios de trépano¹⁹, la RM intraoperatoria de alto campo resultó en una modificación de la estrategia quirúrgica, es decir, una extensión de la resección o una corrección del lugar de inserción del catéter o aguja para la biopsia en 55 (27,5%) de los 200 pacientes.

El manejo de la técnica supuso un incremento en el porcentaje de tumor extirpado en el caso de adenomas pituitarios de 56,2% (27 de 48 lesiones) a 87,5% (42 de 48 lesiones).

Entre los 49 pacientes bajo resección de gliomas, la imagen intraoperatoria reveló inicialmente una eliminación incompleta del tumor en 39 pacientes (80%). En 20 pacientes no se continuó con la resección ante la proximidad de zonas vitales. La eliminación bruta de tumor se alcanzó en 17 de los 49 pacientes (35%).

Se produjo reducción significativa en el volumen residual, el cual disminuyó de 26,5% a 11,6% en pacientes previstos a una resección parcial.

En todos los casos en los que se practicó orificios de trépano, las imágenes intraoperatorias permitieron la localización del catéter o del foco para realizar la biopsia.

No aportan datos de supervivencia a largo plazo, tanto en resección parcial como completa.

En otro estudio³⁴ con 122 pacientes, a los que se les practicó 106 craniotomías, 17 resecciones pituitarias transfenoidales, 3 biopsias, 3 aspiraciones intracraneales y 1 resección en la base del cráneo a través de RM abierta (0,2 T), se analizó para cada caso el número y duración de sesiones realizadas durante la intervención así como el impacto de la información obtenida a

través de las imágenes. El tiempo total (media) empleado para cada intervención, exceptuando las biopsias y las aspiraciones fue de 35 minutos y 17 segundos. Se llevaron a cabo resecciones adicionales debido a la presencia de tumor visualizado a través de la RM intraoperatoria en el 72,8% de los casos. Se trata de un estudio no comparativo que proporciona datos aislados sin contrastar. Por otro lado, no hay un seguimiento de los pacientes en los que se ha practicado una resección adicional, para poder evaluar a largo plazo la modificación realizada durante la intervención.

También hay un estudio que compara la RM de bajo campo (0,2 T) con la RM de alto campo (1,5 T)²⁰:

330 pacientes se examinaron en 65 meses mediante RM 0,2 T intraoperatoria (240 craniotomías, 59 intervenciones transfenoidales y 31 orificios de trépano). 420 pacientes se examinaron en 29 meses mediante RM 1,5 T intraoperatoria (192 craniotomías, 151 intervenciones transfenoidales y 77 orificios de trépano). Esto supuso un incremento de 2,8 casos por mes respecto a la resonancia de bajo campo, dando a la RM de alto campo una mejor facilidad de uso.

No se produjo ningún efecto adverso con la RM de alto campo en relación al campo magnético ni accidentes ferromagnéticos por el uso del instrumental.

El tiempo transcurrido en la decisión de toma de imágenes fue de menos de 2 minutos, a diferencia de los 10 minutos con la RM de bajo campo. El manejo preoperatorio del paciente requirió también menos tiempo con la RM de alto campo. El número de artefactos también fue menor que en la RM de bajo campo. La calidad de las imágenes fue superior, permitiendo tiempos más cortos de examen por lo que pudieron aplicar un protocolo secuencial más detallado.

Entre los 59 pacientes con tumores pituitarios que se les aplicó la RM de bajo campo, solo pudieron evaluarse las imágenes en 16 casos por la presencia de artefactos que disturbaban la interpretación de las imágenes. En 44 pacientes la resección adicional de tumor incrementó la tasa de eliminación completa desde el 45% al 75%; en el resto de pacientes la extensión suprasellar y parasellar del tumor no permitió la eliminación completa a través de la RM de bajo campo, necesitando vigilancia, una segunda intervención o radioterapia.

Respecto a los 129 pacientes con adenomas pituitarios intervenidos a través de la RM de alto campo, en 28 pacientes se consiguió un incremento en el porcentaje de extirpación completa del 63,1% al 90,3%.

Al 36,4% de todos los pacientes con alto campo se les practicó una extensión de la resección, frente al 28,8% de los pacientes con bajo campo.

En cuanto a los pacientes con gliomas, en el 26,4% de los pacientes pudo practicarse una extensión en la resección del tumor a través de los

resultados obtenidos con la RM de bajo campo frente al 40,9% de los pacientes con RM de alto campo.

Hay estudios en los que se trata de visualizar a través de mapas intraoperatorios el movimiento del cerebro, en concreto de la sustancia blanca durante intervenciones neuroquirúrgicas, utilizando imágenes por tensor de difusión (DTI) a través de la RM de alto campo 1,5 T.

En uno de estos estudios²⁴ la DTI intraoperatoria fue posible en los 38 pacientes del ensayo, 35 programados para craniotomías y 3 para orificios de trépano. Se registraron mapas preoperatorios e intraoperatorios que representaron un marcado y variable desplazamiento de la sustancia blanca durante las intervenciones: se asignó como valor positivo el movimiento hacia la superficie o exterior y valor negativo cuando el movimiento se producía hacia el interior.

En los 27 pacientes bajo resección de tumor cerebral, el desplazamiento osciló entre un desplazamiento interior de 8 mm a un desplazamiento exterior de 15 mm.

En dos de los tres pacientes bajo orificios de trépano, se detectó un marcado desplazamiento externo de 2 a 6 mm. Al comparar la primera y última imágenes intraoperatorias se vio un movimiento exterior de 13 mm.

En los 8 pacientes con resección del lóbulo temporal por epilepsia fármaco-resistente se observó movimiento hacia el interior de 2 a 14 mm.

No se encontraron complicaciones importantes debidas a la RM intraoperatoria ni infección de heridas ni recurrencia de sangrado. Ningún paciente desarrolló un nuevo déficit neurológico por la resección tumoral.

La DTI se trataría de una técnica efectiva para delinear tumores en tractos cercanos a la sustancia blanca. La solución más práctica para compensar los desplazamientos cerebrales sería actualizar el sistema de navegación con las imágenes intraoperatorias y así poder prevenir posibles déficits neurológicos postoperatorios.

En otro estudio²⁵, se trata de estudiar el desplazamiento de la sustancia blanca en 37 pacientes programados para cirugía de gliomas comparando las imágenes DTI preoperatorias e intraoperatorias realizadas a través de un equipo de RM 1,5 T y de la tractografía, técnica que engloba la resonancia magnética y análisis digital y permite ver el interior de las fibras y los tractos del cerebro. La técnica se realizó con éxito en todos los pacientes. La visualización de la zona dio una descripción rápida e intuitiva del desplazamiento de los tractos de materia blanca en espacio tridimensional.

La comparación de la tractografía preoperatoria e intraoperatoria representó un marcado movimiento de los tramos importantes de sustancia blanca durante la resección del glioma. El desplazamiento máximo se extendió desde -8 a +15 mm (+2,7 +/- 6,0 mm).

Estos desplazamientos harían necesaria una actualización intraoperatoria de los sistemas de navegación funcional durante la resección de las porciones profundamente arraigadas del tumor y próximas a ciertas áreas elocuentes del cerebro. La tractografía sería un método no sólo para la visualización neuroquirúrgica preoperatoria sino también para la planificación intraoperatoria adicional. El conocimiento del curso que toma la materia blanca en relación al tumor durante la intervención puede ayudar a prevenir el déficit neurológico postoperatorio derivado de una posible resección demasiado extensa.

También existen experiencias con RM intraoperatoria e intervencionista en pacientes pediátricos^{26,27}.

En uno de ellos²⁶, se llevaron a cabo 21 procedimientos (incluyendo una biopsia) en 20 niños con edades comprendidas entre los 2 meses y los 18 años. Las imágenes intraoperatorias con un sistema móvil de resonancia de bajo campo 0,12 T (*Polestar-10iMRI system*) y la navegación proporcionaron información de valor acerca de la extensión de la resección y el lugar de inserción del catéter.

Aunque el campo de visión era limitado, en la práctica fue suficiente para visualizar las patologías y planificar la cirugía.

No se produjeron efectos adversos atribuibles al sistema.

El tiempo estimado de la intervención se calculó a través de la suma del tiempo empleado en posicionar al paciente y el empleado en la adquisición de las imágenes. En los primeros diez pacientes fue de una media de 138 minutos; en los últimos diez decreció a 84 minutos por la experiencia adquirida en los 10 primeros.

En ocho procedimientos la RM intraoperatoria influyó sobre la estrategia de la intervención, en cuatro de los cuales la RM intraoperatoria reveló tumores adicionales que se reseccionaron con éxito.

En todos los pacientes, el diagnóstico postoperatorio con MRI confirmó los hallazgos con la RM intraoperatoria.

La administración intraventricular de contraste paramagnético puede conllevar ciertos riesgos, aunque con la dilución adecuada parece ser que no se producen efectos adversos.

Por otro lado las consecuencias a largo plazo de la exposición al campo magnético y de la administración de contraste son desconocidas en este grupo de población.

En el segundo estudio²⁷ (sistema *Polestar-10*) se revisaron 31 procedimientos neuroquirúrgicos en 29 pacientes menores de 17 años. Las patologías tratadas incluyeron: 23 resecciones y biopsias incluyendo una lobectomía temporal y 8 *by-pass*.

El objetivo de las imágenes con RM era proporcionar una combinación de datos a tiempo real junto con el control de la resección en aquellos casos

que requerían cirugía y una verificación del lugar de inserción del catéter en los casos de *by-pass*.

En cinco casos, se visualizó la resección total del tumor en la primera imagen intraoperatoria.

En diez casos se visualizó tumor residual, de los cuales en ocho hubo discrepancia entre lo que consideraba el cirujano que había que reseccionar y los hallazgos encontrados con las imágenes con RM. Esta discrepancia cambió el curso de la operación en siete pacientes, ya que la RM intraoperatoria proporcionó una perspectiva a tiempo real del campo quirúrgico con posibilidad de afinar en la resección.

Los hallazgos con RM se confirmaron o durante la intervención o por RM convencional post-intervención.

En cinco de las veinte resecciones las imágenes intraoperatorias fueron de baja calidad y poco uniformes, debido a las distorsiones del campo electromagnético.

En dos pacientes a los que se les realizó *by-pass* no pudo visualizarse el catéter en las secuencias T1 y T2 teniendo que desarrollar otras técnicas para visualizarlos. En otros cuatro casos hubo que usar contraste dentro del catéter para visualizarlo.

Morbilidad y mortalidad no se incrementaron con el uso de la RM abierta.

Los estudios preoperatorios que incluían el posicionamiento del paciente y primeras imágenes, requerían un tiempo estimado de 30 a 45 minutos, añadiendo 15 minutos por las imágenes intraoperatorias.

Las ventajas de este sistema de bajo campo serían su bajo coste aunque no aportan datos y la posibilidad de usar material quirúrgico no compatible con la RM.

El escáner de RM intraoperatoria al final de la intervención excluye la necesidad de realizar escáneres extras preoperatorios o postoperatorios con CT o RM.

Su principal limitación sería el escaso campo de visión que se obtiene, por lo que se necesita focalizar el centro del campo de visión cerca del centro de la lesión de interés así como la escasa capacidad para visualizar el catéter ventricular teniendo que utilizar contraste.

Aunque según los autores haya un mayor control durante la resección, no se aportan datos contrastados que así lo confirmen, no hay datos sobre volúmenes de tumor antes y después de la resección, ni seguimiento de los pacientes para comprobar la ausencia de tumor residual. Tampoco hay datos sobre los posibles riesgos ante la exposición al campo magnético.

En el trabajo de Mc Pherson³⁰ se estudia la efectividad de la resección quirúrgica mediante estereotaxia sin marco en once pacientes comparando con la RM intraoperatoria; se realizó RM intraoperatoria

0,3 T en 9 pacientes de los once para el tratamiento de necrosis por radiación.

Los resultados obtenidos se basaron en la medición en los cambios en la dosis de esteroides que tomaban los pacientes, de la escala Karnofsky (KPS) y de los déficit neurológicos producidos.

Los pacientes se sometieron intraoperatoriamente a la esterotaxia sin marco para localizar y reseccionar la lesión. Posteriormente nueve de los once pacientes se sometieron a la RM intraoperatoria cuyas imágenes confirmaron el grado de resección alcanzado por el cirujano al usar la esterotaxia sin marco, por lo que la RM intraoperatoria no proporcionó ningún beneficio adicional al tratamiento quirúrgico de la necrosis.

Cirugía mínimamente invasiva guiada por imagen o intervencionista

Hay un estudio¹², en el que se evalúa la crioterapia en combinación con la RM abierta (0,3 T) en el tratamiento de fibromas uterinos con tamaños de 2,9 a 10 cm en ocho pacientes. Se vio que la RM permitió una clara visualización de la criosonda permitiendo su localización exacta así como del área congelada. Se trata, sin embargo, de un estudio de muy pocas pacientes para estimar conclusiones.

Según los autores, mediante este procedimiento con MRI puede distinguirse el endometrio del tejido fibroide asegurándose la protección del endometrio, aunque harían falta más estudios para corroborarlo.

La RM también se utiliza en conjunción con la citología por aspiración con aguja fina guiada por imagen. En el estudio¹³ en doce pacientes con lesiones profundas en cabeza y cuello se utilizó la RM 0,2 T como guía para la disposición de las agujas en la zona central de la lesión. En los doce pacientes se obtuvo un diagnóstico por aspiración y no necesitaron biopsia abierta para una caracterización más precisa antes del tratamiento definitivo.

Al evaluar los resultados citológicos con los frotis histológicos de la intervención se obtuvo una exactitud diagnóstica del 91,7% (11 de 12) y una exactitud en el diagnóstico clínico del 75% (9 de 12) ($p < 0,05$). La sensibilidad del material fue del 85,71% y la especificidad del 100%; no hubo FP y 1 FN. Todas las aspiraciones fueron bien toleradas y sin complicaciones.

Otro estudio¹⁶ tiene como objetivo evaluar el proceso de colocación y control de microelectrodos de registro, la estimulación eléctrica producida durante la realización de procedimientos neuroquirúrgicos funcionales, tales como la inserción de implantes DBS (estimulación profunda del cerebro) y procedimientos de radiofrecuencia. Todo ello en el entorno de la RM intervencionista en 57 pacientes con patologías tales como la enfermedad de Parkinson, distonia y temblor esencial y post-traumático. Las medidas del

blanco se tomaron por fusión de las imágenes preoperatorias a través de un escáner 1,5 T e intraoperatorias; una vez controlada la posición de los electrodos y descartadas las hemorragias éstos se fijan a través de un dispositivo Navigus de fijación.

Se vio que el sistema 0,2 T de RM abierta utilizado tuvo importantes limitaciones en la determinación del blanco estereotáctico funcional, con calidad de imágenes subóptimas que no permitieron una definición adecuada de los límites de la sustancia blanca-gris, o la visualización del núcleo subtalámico o pallidum ventral posterior. Las dimensiones más grandes de píxel del sistema 0,2 T también limitaron la localización de los electrodos.

Se vio que la fusión de imágenes durante la intervención con las imágenes preoperatorias obtenidas a través del escáner de alta resolución 1,5 T solventaron esta limitación dando una buena aproximación de la posición del electrodo.

De entre los 57 pacientes en los que se implantaron microelectrodos de registro, el blanco inicial se corrigió en 13 casos (18%).

Los registros no se vieron afectados por la proximidad del campo magnético y el nivel global de interferencias electromagnéticas fue menor que el observado en intervenciones convencionales aunque no se contrastan estos datos.

No se observaron complicaciones en relación al campo magnético y en un 2,6% de los pacientes se detectó hemorragia durante la intervención.

El estudio de Lee¹⁷, incluye 74 pacientes a los que se les practicó 118 intervenciones mediante DBS junto con fluoroscopia intraoperatoria en 10 intervenciones, RM intraoperatoria de bajo campo en 73 y RM intraoperatoria de alto campo en 35 intervenciones.

Se calcularon los desplazamientos tridimensionales (3DD) de los electrodos en su posición real respecto a la posición diana planificada mediante la fusión de imágenes RM preoperatorias y postoperatorias.

Los valores obtenidos de 3DD mediante fluoroscopia, 0,2 T y 1,5 T RM fueron de $4,80 \pm 3,16$, $2,31 \pm 1,21$, $2,34 \pm 1,14$ mm, respectivamente.

No hubo diferencias estadísticamente significativas ($p=0,91$) entre RM de bajo y alto campo.

En relación a los registros microelectrodo (MER) realizados en el entorno de la RM, el campo magnético de la RM no aportó ruido significativo y se llevaron a cabo de forma satisfactoria en bajo y alto campo de RM.

En cuanto a las complicaciones detectadas, cinco pacientes sufrieron infección de herida y a cuatro se les tuvo que retirar los electrodos.

Según los autores, la localización de los electrodos a través de la RM fue exacta y precisa a pesar de los artefactos introducidos por la porción distal de los mismos. La RM de alto campo proporcionó una excelente visuali-

zación de la posición de los electrodos y de las complicaciones hemorrágicas durante el procedimiento facilitando el manejo de la intervención.

En el artículo de Pereira²², se trata de evaluar un nuevo método estereotáctico para marcar mediante bobinas y antes de llevar a cabo la intervención quirúrgica, la extensión de diez lesiones en nueve pacientes con tumores musculoesqueléticos a través de la RM intervencionista de bajo campo como guía de las punciones realizadas. La excisión tumoral se realizó 24 a 72 h. después de la marcación.

La histopatología de los bordes reseccionados no reveló tumor residual, no hubo complicaciones y después de 23 meses de seguimiento no hubo recurrencias.

La duración media de la RM intervencionista incluyendo el cuidado del paciente antes y después de la intervención, fue de 73 minutos, aunque se trata de un dato sin contrastar con otro método alternativo.

La marcación preoperatoria a través de la RM para la delineación exacta de los tumores musculoesqueléticos es una técnica fiable y permite visualizar la extensión completa del tumor, según los autores.

Hay un artículo²⁸ en el que se describe la experiencia llevada a cabo con cuatro pacientes a los que se les realizó neurobiopsias a través de RM con fuerza de campo 3 T. Aunque los autores consideran que a pesar del incremento del campo magnético se mantiene la seguridad de la intervención y el material quirúrgico ferromagnético utilizado es controlado por el cirujano, se trata de una experiencia piloto, ya que todavía no está demostrada la mejora en la calidad de imagen al pasar de un campo bajo 0,2 T a un campo alto 1,5 T. Tampoco hay resultados a largo plazo en cuanto a la posible repercusión de una fuerza de campo elevada sobre la calidad de vida de los pacientes.

En el estudio de Perlet³² se trata de determinar la exactitud, reproducibilidad y el valor clínico de la biopsia percutánea asistida por vacío guiada por RM (MR-VAB) con equipos de fuerza 1 T o 1,5 T en pacientes con cáncer de mama a través de un estudio multicéntrico sobre una población de 538 pacientes. La VAB se consideró exitosa si la lesión se eliminó completamente o en más del 50% y si el diagnóstico preintervencionista y postintervencionista con RM coincidió con el resultado histopatológico.

VAB se consideró sin éxito cuando la lesión era visible, recomendándose una nueva biopsia.

A todas las pacientes con resultados histopatológicos de malignidad o hiperplasia ductal atípica se les practicó una reexcisión.

Se instauró un seguimiento recomendado de 12 meses para las pacientes con lesiones completamente eliminadas o de una determinada histología; en las demás pacientes, seguimiento recomendado de 6 a 12 meses. Se obtuvo el seguimiento de 491 de las 538 biopsias (91%) 517 de las 538 pro-

cedimientos (96%) se consideraron exitosos; 13 procedimientos fueron no exitosos y 8 dudosos, en los que se recomendó una segunda biopsia. El 52% de las lesiones eran < 1 cm; la tasa de éxito según el tamaño fue de 96% para lesiones < 1cm y de 97% para lesiones > 1cm. Se produjo concordancia entre el diagnóstico con VAB y la histología en 147 de 155 pacientes. Efectos adversos importantes se produjeron en pocas pacientes.

Hay un estudio en el que se describe la experiencia llevada a cabo en siete pacientes con carcinoma hepatocelular con nódulos de tamaño (media) de 2,1 cm de diámetro en los que no era apropiada la ablación por medio de ultrasonidos o TAC por tratarse de nódulos de difícil visualización. Se realizó la inyección percutánea de etanol (PEI) a través de la RM abierta 0,2 T³³. Todos los nódulos se trataron con éxito y aparentemente fue completa la necrosis en 6 nódulos (86%). En un paciente la necrosis fue incompleta y se le practicó una radiofrecuencia guiada por TAC una semana después de la intervención con RM. La dosis media de etanol para obtener la necrosis completa fue de 13,4 ml. Un paciente desarrolló una recurrencia local 4 meses después del tratamiento. El seguimiento medio de los pacientes fue de 23 meses \pm 14. Las complicaciones principales estaban asociadas con la PEI, tales como pneumotórax, derrame pleural y sangrado. Según los autores, la PEI guiada por RM abierta es una alternativa para el tratamiento de hepatocarcinoma cuando otras técnicas de imagen guiada no son apropiadas.

También se ha evaluado la RM intervencionista para el tratamiento de metástasis hepáticas por medio de terapia con láser guiada por RM. En el estudio de Puls³⁵, se incluyeron 34 pacientes a los que se les practicó un total de 122 punciones percutáneas guiadas por RM a través de un escáner de 1,5 T usando un sistema de microcatéter 5,5F y agujas de titanio. Se trata de comparar los resultados obtenidos entre las secuencias 2D FLASH (*fase low-angle shot*) en T1 realizadas en 88 de los 122 procedimientos en un plano axial y si fuese necesario en un segundo plano, con las secuencias 3D FLASH en plano axial únicamente en las 34 intervenciones restantes. Se vio que las secuencias en 3D disminuyeron significativamente el número medio de secuencias necesarias para insertar el microcatéter en la metástasis, en comparación con las intervenciones con secuencias 2D FLASH ($2,9 \pm 0,83$ vs $4,4 \pm 1,63$). El número total de adquisiciones con 2D fue de 390, y con 3D de 102. Con las secuencias 2D, fue necesario la adquisición de un segundo plano en 78 procedimientos para asegurar una adecuada posición del dispositivo. La presencia de artefactos causados por las agujas de titanio fue menor con las secuencias 3D. Se vio que con las secuencias en 3D la diferenciación de las agujas fue suficiente en el 69,2% de los casos y aceptable en el 31,8%. Las secuencias en 2D permitieron una diferenciación suficiente en sólo el 30,6% de los casos.

En el estudio de Miki³⁶ se trataron 13 pacientes con carcinoma renal de $\leq 4,8$ cm de tamaño a través de crioblación por medio de RM abierta horizontal sin especificar fuerza de campo, para guiar las criosondas de 2 o 3 mm de diámetro y colocarlas percutáneamente dentro del tumor con anestesia local. La media de seguimiento de los pacientes tras la intervención fue de 35 meses. No hubo complicaciones ni morbilidad significativa salvo un hematoma retroperitoneal en un paciente que se resolvió espontáneamente. El seguimiento con TAC a los 3 meses de la intervención confirmó la ausencia de tumor en 11 de los 13 pacientes; ninguno de los 11 pacientes manifestó recurrencia al menos durante el seguimiento del estudio y sin confirmación histológica; en los otros dos casos las recurrencias se confirmaron por histología. El tiempo (media) de la intervención fue de 156,7 minutos. La estancia media hospitalaria fue de 2,4 días. Según los autores, el uso de la RM para monitorizar la crioblación ofrece la ventaja de visualizar mejor la masa tumoral y la formación de la bola de hielo, permitiendo el acceso directo al paciente para la colocación de las criosondas. La capacidad de la RM de proporcionar imágenes en planos múltiples en tiempo real incrementa la probabilidad de que el tumor no viable sea alejado de los márgenes de la bola de hielo. Se necesitarían más estudios para asegurar la muerte celular en los márgenes escogidos de la criolesión.

En relación a la seguridad de la tecnología, se ha encontrado un estudio³¹ llevado a cabo sobre diecinueve pacientes, en el que se analizan los electrocardiogramas (ECG) obtenidos durante las intervenciones neuroquirúrgicas, principalmente transfenoidales y craniotomías guiadas por RM de alto campo para ver de qué forma influye el campo magnético en la interpretación de los resultados. Se vio cómo los ECG de todos los pacientes bajo el influjo del campo estático mostraron un segmento adicional ST en siete pacientes. También se vio una distorsión sobre la onda P en diez pacientes. En quince de los diecinueve pacientes se observó una formación parecida a la onda U. Bajo la influencia del campo magnético en movimiento, se vio una marcada interferencia por la presencia de artefactos, que hicieron que el segmento ST no se visualizara. En algunos casos, la onda R no se detectó normalmente. Todas las secuencias de los escáneres mostraron alteraciones características del ECG mostrando una elevada frecuencia de artefactos, los cuales se presentaban de forma continua o intermitente dependiendo del pulso electromagnético.

Tres pacientes presentaron extrasistolia supraventricular, uno taquicardia supraventricular; las arritmias se detectaron fácilmente. Estas alteraciones se produjeron sólo en las proximidades del pórtilo y mientras el tórax del paciente permanecía dentro del escáner. Todas las alteraciones ECG inducidas por el campo magnético estático fueron reversibles y no se registraron efectos permanentes.

Según el estudio, en pacientes con factores de riesgo cardiacos, debería extenderse un consentimiento informado por parte del anestesista sobre los riesgos específicos del escáner RM. La toma de pulso por oxímetro o las curvas de presión sanguínea serían medidas adicionales necesarias para una correcta interpretación de los ECG durante los escáner de RM intraoperatoria.

Se trata de un artículo aislado sobre los posibles riesgos cardiacos a los que se exponen los pacientes ante la fuerza del campo magnético, por lo que no se pueden extraer conclusiones.

Otros estudios

Se han encontrado tres estudios que en la actualidad se encuentran en proceso sin finalizar, alguno de ellos reclutando pacientes^{37,38,39}.

Impacto económico de la cirugía guiada por resonancia magnética

Introducción

La imagen por resonancia magnética (RM) en su utilización para guiar la realización de cirugía todavía no se ha incorporado de forma habitual en las salas de operaciones. En España, hasta el año 2007, se han instalado alrededor de 130 unidades de resonancia magnética abierta. Sin embargo, salvo en casos excepcionales, esta tecnología no está siendo utilizada para guiar intervenciones quirúrgicas. La mayor parte de estos equipos han sido instalados en centros sanitarios privados, observándose, globalmente, una desaceleración en la incorporación de esta tecnología (información concebida personalmente, General Electrics, proveedor de 70% de la tecnología para España y Portugal). A nivel internacional, hasta el año 2003, sólo se habían instalado 40 sistemas de resonancia magnética intraoperatoria en todo el mundo, la mayoría en EE.UU. y Canadá⁴⁰.

La escasa penetración de esta nueva tecnología diagnóstica, especialmente en los centros sanitarios públicos, explica la escasez de estudios publicados sobre costes y beneficios de la cirugía guiada por la RM en general, y, en particular en neurocirugía.

Una de las limitaciones más importantes para la utilización intraoperatoria de la RM es el elevado coste relacionado con la compra del equipamiento, la adaptación de la sala de operaciones para su instalación, la disponibilidad de instrumentos compatibles con RM y los costes de su utilización⁴¹.

A finales de los años noventa se publicaron los primeros estudios basados en valoraciones subjetivas sobre las posibles utilidades y aplicaciones de futuro de la RM, ya que en ese momento no se disponía de datos fiables, procedentes de estudios comparativos, sobre la efectividad y costes de esta nueva tecnología^{42,43}. En los últimos años han sido publicadas varias revisiones que han intentado resumir la información disponible sobre la efectividad y costes de la RM^{40, 41, 44, 45, 46}. Sin embargo, todas estas revisiones se encontraron con el mismo problema: la escasez de estudios con análisis de costes válidos.

Objetivos

Objetivo principal

Conocer el impacto económico de la resonancia magnética intervencionista e intraoperatoria en el ámbito hospitalario.

Metodología

Se realizó una revisión sistemática de la literatura científica a partir de los estudios publicados sobre costes y coste-efectividad de la RM. Para ello se elaboró un protocolo en el que quedaron recogidos los objetivos de la revisión, las fuentes de información, la estrategia de búsqueda y los criterios de inclusión y exclusión de artículos.

Fuentes de información

Se realizaron búsquedas sistemáticas en las bases de datos electrónicas de OVID-Medline, Centre for Reviews & Dissemination (CRD), CINAHL, EMBASE y Pascal Biomed en octubre de 2007 (véase Anexo 4). Adicionalmente se revisó la bibliografía de las revisiones sistemáticas clasificadas como artículos seleccionados y las páginas web de las principales agencias de evaluación de tecnologías sanitarias internacionales en busca de otros estudios.

Estrategia de búsqueda

La estrategia de búsqueda (véase Anexo 4) de la literatura se realizó sin restricciones por fecha de publicación, tipo de estudio ni idiomas. También se revisaron manualmente las referencias de todos los trabajos recuperados para localizar otros estudios que no hubieran aparecido en la búsqueda inicial.

Criterios de selección de estudios

Dos revisores seleccionaron de forma independiente los estudios a partir de la lectura de los títulos y resúmenes localizados a partir de la búsqueda de la literatura. Aquellos artículos seleccionados como relevantes fueron analizados y clasificados como incluidos o excluidos de acuerdo con los criterios de selección especificados. Los dos revisores contrastaron sus opiniones y cuando hubo dudas o discrepancias éstas fueron resueltas mediante consenso o con la ayuda de un tercer revisor.

Los artículos localizados fueron sometidos a los siguientes criterios de inclusión y exclusión:

Criterios de inclusión

- Se incluyeron estudios de costes de la RM en procesos mínimamente invasivos y en la monitorización de intervenciones quirúrgicas para cualquier tipo de indicación y paciente.
- Se incluyeron evaluaciones económicas, análisis de costes y descripciones de costes que comparan la RM con otras técnicas alternativas, así como estudios en los que no se comparan con ninguna otra técnica.
- Los artículos debían estar publicados en inglés o español para que fueran seleccionados.

Criterios de exclusión

- Se excluyeron los estudios que no trataran de costes.
- Se excluyeron los estudios en los que la RM abierta se utilizó sólo como prueba diagnóstica (no para intervenciones u operaciones).
- Se excluyeron los estudios de experimentación con animales.
- Las medidas de interés de los estudios económicos fueron los costes directos e indirectos hospitalarios, la reducción de la estancia hospitalaria de los pacientes y otros recursos que pudieran influir sobre el ratio coste-efectividad de la tecnología.

Extracción de datos

La extracción de datos de los estudios incluidos fue llevada a cabo por un revisor y comprobada por un segundo revisor.

Los datos a extraer fueron los relacionados con la identificación del artículo (autores, fecha de publicación, país donde se realizó el estudio, etc.), con el diseño y metodología (diseño y duración del estudio, características

de la tecnología, costes incluidos, fuentes de los costes, perspectiva del estudio) y con los resultados del estudio. Estos datos fueron recogidos en hojas electrónicas diseñadas *ad hoc*.

Valoración de la calidad

La calidad metodológica de los estudios incluidos fue valorada siguiendo los criterios de Drummond, Stoddart y Torrance⁴⁷.

Resultados

Tras aplicar la estrategia de búsqueda en las bases de datos electrónicas se localizaron 586 referencias de artículos publicados. Una vez se eliminaron duplicados, la cifra se redujo a 359 referencias. De éstas, 327 fueron descartadas a partir de la valoración de los resúmenes o títulos. Dos artículos no se han conseguido. Los textos completos de los 30 artículos restantes fueron revisados, encontrándose que 26 de ellos no cumplían con los criterios de inclusión establecidos en el protocolo, por lo que fueron excluidos de la revisión.

Por lo tanto, finalmente se incluyeron en la revisión cuatro artículos que se corresponden a tres estudios de costes diferentes. En el Anexo 5 se puede ver un esquema resumen de las referencias encontradas y seleccionadas. La lista de estudios excluidos y las razones para su exclusión se encuentran en el Anexo 7.

Adicionalmente se localizaron tres ensayos clínicos en curso en los que se evalúa la RM frente a cirugía convencional, pero en ninguno de ellos se incluye una evaluación económica completa³⁷⁻³⁹.

Estudios de costes

En el Anexo 4 se recogen las características de los tres estudios de costes incluidos.

El estudio de Ronkainen 2006a⁴⁸ es un análisis de costes en el que se procura analizar la estructura de costes de los procedimientos realizados en una unidad de RM abierta de campo bajo (0,23T MRI Scanner) y evaluar el efecto de la distribución del tiempo entre los diferentes procedimientos para la estructura de costes. Para ello los autores desarrollaron un modelo de simulación con tres escenarios alternativos.

Para describir los costes reales se utilizó el método ABC que consiste en la identificación detallada de las actividades realizadas en relación con

la RM y costes y recursos para cada actividad. Así se identificaron 26 actividades diferentes realizadas en la RM abierta, que se dividieron en cuatro categorías: procedimiento principal, actividades adicionales, anestesia y actividades económicas. Los procedimientos principales incluyeron obtención de imágenes para el diagnóstico, biopsias, inyecciones, obtención de imágenes durante las intervenciones guiadas por la RM y obtención de imágenes antes, durante y después de las operaciones neuroquirúrgicas guiadas por la RM. Las actividades adicionales incluyeron preparación del paciente y cuidados después de las intervenciones y operaciones neuroquirúrgicas guiadas por la RM. En las actividades económicas se incluyeron los costes de formación, administración y costes generales para todos los exámenes e intervenciones.

Los costes analizados fueron aquellos relacionados con el departamento de radiología, así como los costes de material, personal, equipamiento, anestesia, etc. No se incluyeron los costes del personal del departamento de neurocirugía.

Para simular diferentes escenarios, se crearon tres modelos alternativos de utilización de la RM abierta según el volumen de cada uno de los diferentes procedimientos en tiempo total:

- Modelo 1, en el que el 85% del tiempo se dedica a los exámenes diagnósticos y el 15% del tiempo a las intervenciones guiadas por la RM;
- Modelo 2, donde la relación entre exámenes diagnósticos e intervenciones guiadas por la RM es 70%-30% del tiempo total;
- Modelo 3, en el que el 50% del tiempo se dedica a las operaciones neuroquirúrgicas guiadas por la RM, 15% a las intervenciones guiadas por la RM y el resto del tiempo a los exámenes diagnósticos.

Las medidas de resultados del estudio consisten en el volumen (cantidad) de los diferentes procedimientos susceptibles de ser ejecutados durante un año, el porcentaje del tiempo total que ocupan estos procedimientos y el porcentaje de costes totales que consumen estos procedimientos. También se calcularon los costes promedios de cada procedimiento. Luego se analizaron las diferencias entre la estructura de costes observada (medida) y la estructura de costes simulada en los tres escenarios de modelización.

En el año 2000 se realizaron 563 exámenes diagnósticos, que ocuparon 60% del tiempo total y 61% de costes totales, 89 intervenciones guiadas por RM, los cuales ocuparon 20% del tiempo total y 31% de costes totales y 39 operaciones neuroquirúrgicas guiadas por RM, que ocuparon 20% del tiempo total y sólo 8% de costes totales. Costes promedios de un examen diagnóstico se estimaron de 241 €, una biopsia guiada por RM de 1.238 €, una inyección guiada por RM de 523 € y una operación neuroquirúrgica de 481 €. Las mismas medidas de resultados se utilizaron para cada

uno de los modelos de simulación (los resultados detallados se encuentran en el Anexo 3).

Los autores concluyen que el volumen de exámenes diagnósticos realizados en la RM es crucial para los costes unitarios de estos procedimientos (cuantos más exámenes se realicen, más se reducirán los costes unitarios). Por el contrario, el volumen de las intervenciones guiadas por la RM no resultó tan importante para los costes, así que la compra de la tecnología se puede justificar incluso cuando la necesidad de estos procedimientos es baja. Por otro lado, las operaciones neuroquirúrgicas realizadas con la ayuda de RM de campo bajo incrementan considerablemente los costes de todos los procedimientos realizados, en relación a la cirugía convencional. Es importante citar aquí, que la utilización de RM abierta establece una serie de exigencias que contribuyen a incrementar los costes de la cirugía guiada por RM, tales como la necesidad de utilizar instrumental quirúrgico específico y adaptaciones de la sala operatoria para evitar las complicaciones derivadas del efecto imán de la RM.

Más recientemente, la misma autora, Ronkainen 2006b⁴⁹, en otro estudio comparó los costes de la ablación por láser guiada por la RM abierta de campo bajo (0,23T MRI Scanner) con los costes de la cirugía convencional en el tratamiento del osteoma osteoide.

Para analizar los costes de la ablación por láser guiada por la RM, los autores utilizaron el análisis de costes ABC con el que identificaron 28 actividades diferentes que se dividieron en dos categorías de procedimiento y anestesia. Los costes de la ablación se calcularon desde la perspectiva del departamento de radiología e incluyeron costes de material, costes de personal (un radiólogo y dos técnicos radiológicos), costes de equipamiento (amortización del láser y de la RM) y otros costes. También se incluyeron costes de anestesia general o espinal, según las necesidades de los pacientes, basados en la lista de precios del departamento de anestesiología.

Los costes del tratamiento quirúrgico (resección superficial o profunda) también se dividieron en dos categorías: procedimiento y anestesia. Los costes del procedimiento incluyeron costes de material, costes de personal (dos cirujanos y dos enfermeros), amortización de la fluoroscopia y otros costes. Los costes de anestesia se basaron en la lista de precios del departamento de anestesiología. Los autores también incluyeron en su análisis los costes de la estancia hospitalaria (222 €/día) y costes de la baja laboral producida por la intervención. No se incluyeron los costes indirectos de la recuperación del paciente.

En los resultados los autores compararon los costes promedios de la ablación por láser guiada por la RM y de la cirugía (resección superficial y profunda) en sus diferentes categorías y globalmente. El coste total de la ablación por láser era más alto que el coste de una resección superficial

(2.392 € frente a 1.807 €) pero más bajo que el coste total de una resección profunda (4.996 €). Sin embargo, los costes indirectos producidos por la incapacidad laboral del paciente fueron significativamente más bajos para la ablación por láser (123 €) que para la resección superficial (1.558 €) y profunda (984 €).

Un estudio, cuyos resultados preliminares fueron publicados en 2000⁵⁰ y los resultados finales en 2003⁵¹, comparó retrospectivamente datos de resultados asistenciales (efectividad) y de costes tras la resección de tumores cerebrales guiada por la RM o realizada con la neurocirugía convencional. Se comparó una cohorte de 47 pacientes operados con ayuda de la RM de alto campo (1,5T MR Scanner) entre 1997 y 1999, con una cohorte de 153 pacientes operados con la neurocirugía convencional entre 1993 y 1998. Se incluyeron tanto pacientes adultos como pediátricos.

Para medir la efectividad de los dos métodos, se utilizó la duración de la estancia hospitalaria y la tasa de repetición de la resección, como medidas de resultado. La estancia hospitalaria fue más corta para el grupo de la RM, con diferencias estadísticamente significativas para los pacientes pediátricos en la primera resección y para los adultos tanto en la primera resección como en la repetición. El grupo de RM mostró un intervalo entre la primera y segunda resección más largo que el grupo de cirugía convencional.

Los costes promedios para los adultos no fueron significativamente diferentes para la RM y la neurocirugía convencional, tanto para la primera resección como para la repetición. Sin embargo, para los pacientes pediátricos los costes de la RM fueron significativamente más bajos.

Evaluación de la calidad de los estudios incluidos

Los estudios incluidos en esta revisión sistemática no son evaluaciones económicas completas sino parciales, ya que no tienen en cuenta los efectos sobre la salud.

El estudio de Ronkainen 2006a⁴⁸ es una descripción de costes, cuyos resultados simplemente informan sobre la distribución de recursos relacionados con la utilización de una unidad de la RM abierta. Además se realizó un modelo de simulación.

Los autores, basándose en los resultados del modelo de simulación, recomiendan el uso compartido de la RM para los diferentes fines a los que la RM puede aportar valor, es decir utilizarla tanto para la neurocirugía, biopsias e intervenciones guiadas por RM, como para las pruebas diagnósticas. Sin embargo, es discutible si un número tan limitado de operaciones e intervenciones guiadas por la RM, como el que se ofrece en este estudio, puede justificar la inversión en este equipo, ya que las pruebas diagnósticas se podrían realizar

con un menor coste utilizando la tecnología de resonancia convencional, o bien, en otras ocasiones mediante tomografía o ultrasonido.

La calidad de la descripción de costes realizada en este estudio es buena, ya que la lista de los costes incluidos parece ser completa, sin embargo el estudio no puede justificar los costes de adquisición y utilización de la RM.

En el estudio de Ronkainen 2006b⁴⁹ también se lleva a cabo un análisis económico parcial. Este análisis de costes compara los costes de ablación por láser guiada por la RM con los costes de la cirugía convencional en el tratamiento del osteoma osteoide, pero sus limitaciones en la metodología reducen su validez. El tamaño muestral es muy pequeño (7 y 6 pacientes en cada grupo), el período de comparación es desigual para cada método (año 2000 frente a 4 años de 1998 a 2004) y no se analizan las diferencias entre grupos. Además el período de seguimiento es corto y varía bastante para cada paciente.

Teniendo en cuenta todas las limitaciones del diseño, es obvio que la calidad de este estudio no es muy buena y los resultados hay que interpretarlos con cautela.

El análisis de costes realizado por Hall et al.⁵¹ compara costes de la resección del tumor cerebral guiada por la RM con los costes de la neurocirugía convencional. La evaluación de resultados (de salud y económicos) está limitada tanto por su propio diseño como por el corto periodo de seguimiento y la elección de medidas de resultado de salud, dado que la estancia hospitalaria y la necesidad de reintervención, aún siendo medidas de resultado relevantes, no constituyen la medida de resultado de elección para poder completar la evaluación económica. Además el período de comparación varía para cada grupo (para la cirugía convencional se analizan pacientes operados entre 1993 y 1998, mientras que para la RM se analizó sólo un período de mayo de 1997 a junio de 1999). Eso hace que la comparación entre grupos sea difícil, ya que durante ese tiempo pudieron ocurrir cambios relacionados con los métodos, costes, utilización de recursos o protocolos postoperatorios. El estudio tampoco proporciona detalles sobre los costes incluidos lo que disminuye aún más la calidad. En los resultados no está claro si las diferencias entre los dos métodos son significativas.

La calidad de este estudio es limitada y por lo tanto es difícil que los resultados lleven a la conclusión de los autores de que la resección del tumor cerebral guiada por la RM es coste-efectiva.

Basándose en los resultados de esta revisión sistemática, la evidencia científica existente no da respuesta a la pregunta de si la mejora de algunos resultados de salud puede justificar los costes elevados de la adquisición y la utilización de la RM.

Conclusiones

La RM intraoperatoria y la RM intervencionista son dos modalidades de una tecnología emergente cuyo alcance, aplicaciones, eficacia y coste efectividad están por determinar.

En la revisión sistemática llevada a cabo se ha recuperado información sobre la utilización de la tecnología en las siguientes intervenciones principales: craniotomías, intervenciones transfenoidales, ablación por radiofrecuencia, estereotaxia sin marco, orificios de trépano, inserción de criosondas, citología por aspiración, implantes DBS y *by-pass*; las patologías que mayoritariamente se han abordado han sido gliomas, macroadenomas pituitarios, tumores hepáticos y los procedimientos neuroquirúrgicos en pediatría. No se ha encontrado información en relación a la utilidad clínica de la RM abierta en la cirugía endoscópica abdominal.

Eficacia

El nivel de evidencia encontrado sobre RM intraoperatoria es bajo debido al diseño de los estudios, en general series de casos y estudios no comparativos. En el caso del glioma se ha recuperado información a partir de dos series de casos comparativas donde en uno de ellos no se establece diferencia estadísticamente significativa a favor de la nueva tecnología en comparación con la cirugía convencional; no hubo diferencias estadísticamente significativas entre la supervivencia del grupo al que se intervino con RM abierta frente al grupo con cirugía convencional; el tiempo medio de intervención al usar la RM abierta fue de 5 horas y con el método convencional de 3,4 horas. En el otro estudio en el que se compara la RM intraoperatoria de alto y bajo campo con y sin neuronavegación, frente a la neuronavegación estereotáctica sin marco convencional los resultados más óptimos se obtuvieron con la combinación de RM de alto campo con sistema de neuronavegación, al obtenerse un porcentaje mayor de resección tumoral y un menor volumen residual frente a la neurocirugía convencional.

Algunos estudios comparativos entre RM intraoperatoria 1,5 T y 0,2 T, destacan la mayor calidad de las imágenes de la resonancia 1,5 T y obteniéndose una extensión mayor en la resección tumoral en el caso de adenomas pituitarios y gliomas. Algunos estudios limitan el uso de la RM 0,2 T en casos de extensión suprasellar y parasellar del tumor. También hay estudios en los que se menciona la mejor calidad de imágenes de la RM 1,5 T respecto a la 0,2 T pero sin aportar datos comparativos.

En relación a la población pediátrica la RM intraoperatoria influyó sobre la estrategia de la intervención, revelando tumores adicionales que se reseccionaron con éxito aunque se trata de un solo estudio en concreto serie de casos.

En relación a la RM intervencionista, la calidad de las imágenes con el sistema RM 0,2 T presenta algunas limitaciones durante el proceso de colocación de microelectrodos de registro. La visualización mejoró sustancialmente al fusionar estas imágenes 0,2 T con las preintervención obtenidas con el sistema de alto campo 1,5 T. En otro estudio no hubo diferencias estadísticamente significativas ($p=0,91$) entre alto y bajo campo a pesar de que las imágenes con RM 0,2 T fueron de menor calidad en relación a los valores de desplazamientos tridimensionales obtenidos durante la inserción de microelectrodos. Harían falta estudios comparativos para contrastar estos resultados. Hay un estudio en el que se llevaron a cabo biopsias percutáneas asistidas por vacío guiadas por RM en pacientes con cáncer de mama comparando los resultados con la histopatología, en el que se recomendó un seguimiento de 12 meses en caso de lesiones completamente eliminadas, o de 6 a 12 meses en las demás pacientes.

Esta técnica está empezando a utilizarse como guía en el tratamiento de otras patologías, tales como tumores hepáticos o renales.

En general, y al igual que en los informes de evaluación revisados, se desconoce la evolución de los pacientes en los que se ha eliminado tumor residual adicional visualizado durante la RM intraoperatoria y en aquellos en los que no hay comprobación histopatológica debido a la falta de períodos de seguimiento suficientemente largos para evaluar la morbilidad postoperatoria, tasas de recurrencia, supervivencia y calidad de vida.

Se han localizado tres ensayos clínicos aún en curso, por lo que es necesario esperar a su finalización para obtener información sobre sus resultados.

Seguridad

No se han identificado importantes problemas relacionados con la seguridad de esta tecnología, aunque sí se han evaluado los cambios electrocardiográficos y la posible repercusión en los pacientes sometidos a la tecnología que puede hacer necesaria la solicitud de consentimiento informado especialmente en pacientes con factores de riesgo cardiacos.

No se observaron efectos adversos debidos al campo magnético aplicado ni accidentes ferromagnéticos por el uso de instrumental estandarizado con los sistemas 1,5 T de alto campo.

Ninguno de los estudios incluidos al igual que en los informes de evaluación revisados, describió reacciones adversas directamente relacionadas con el uso de la RM intraoperatoria.

En los estudios revisados, no se han evaluado los efectos a largo plazo ni la influencia del uso de la tecnología sobre la población pediátrica.

La RM intraoperatoria determina un aumento sustancial en el tiempo de la intervención frente al procedimiento convencional.

Es probable que el proceso de difusión de esta tecnología sea lento dadas sus inherentes limitaciones, complejidad técnica y tecnológica, ausencia de definición de las posibles indicaciones y elevado coste, quedando pendiente los resultados de su evaluación económica.

Costes

La escasa presencia de la RM en los centros hospitalarios públicos españoles y su infrecuente utilización para la cirugía e intervenciones (biopsias) guiadas por la imagen parece informarnos que esta tecnología no ha satisfecho las expectativas que sobre ella se depositaron inicialmente. Sin duda alguna, los elevados costes de adquisición, instalación y gestión han podido contribuir a esta situación. Complementariamente, la escasez de información científica de calidad sobre el valor clínico real de la RM también ha podido contribuir a la escasa difusión y uso de esta tecnología.

La escasez de información científica de calidad sobre el valor clínico adicional de la RM procedente de estudios comparativos adecuadamente diseñados y ejecutados, junto a la ausencia de evaluaciones económicas completas impide establecer recomendaciones sobre la incorporación y utilización de esta tecnología para las nuevas funciones de toma de biopsias o realización de cirugía guiadas por la imagen.

En aquellos casos en los que la RM ya esté disponible, ésta debería ser utilizada para llevar a cabo estudios comparativos basados en diseños robustos que incluyeran evaluaciones económicas completas. Los modelos de simulación de la utilización de la RM en diferentes procedimientos puede ser útil para optimizar la planificación de su utilización en aquellos centros sanitarios en los que la tecnología ya está instalada.

La información disponible, de baja calidad, sugiere que los costes elevados de la RM intraoperatoria podrían compensarse, al menos parcialmente, debido a la reducción de las estancias hospitalarias, de la incidencia de recidivas y de la incapacidad laboral aparentemente asociada al uso de la RM. Sin embargo, una vez más, la validez de estas medidas de resultados está limitada por no proceder de ensayos clínicos aleatorizados con un adecuado control de sesgos.

Anexos

Anexo 1. Niveles de evidencia científica según la clasificación de SIGN

1++	Meta-análisis de alta calidad, revisiones sistemáticas de ensayos controlados y aleatorizados (ECA) o ECA con riesgo de sesgos muy bajo.
1+	Meta-análisis bien realizados, revisiones sistemáticas de ECA, o ECA con riesgo de sesgos bajo.
1-	Meta-análisis, revisiones sistemáticas de ECA, o ECA con riesgo de sesgos alto.
2++	Revisiones sistemáticas de alta calidad de estudios de cohortes o casos-contrroles. Estudios de cohortes o casos-contrroles con riesgo de sesgos muy bajo y alta probabilidad de que la relación sea causal.
2+	Estudios de cohortes y casos-contrroles bien realizados y con riesgo de sesgos bajo y probabilidad moderada de que la relación sea causal.
2-	Estudios de cohortes y casos-contrroles con riesgo de sesgos alto y riesgo significativo de que la relación no sea causal.
3	Estudios no analíticos (Ej. Serie de casos).
4	Opinión de expertos.

Anexo 2. Checklist para evaluar la calidad de estudios sobre intervenciones

A) ¿Son válidos los resultados del estudio?

Criterios primarios

- ¿La asignación de pacientes a los distintos tratamientos fue aleatorizada?
- ¿Se tuvieron en cuenta todos los pacientes que entraron al inicio del estudio?
 - i. Seguimiento completo.
 - ii. Se realizó un análisis por intención de tratar (los resultados de los pacientes se analizan dentro del grupo al que fueron aleatorizados inicialmente).

Criterios secundarios

- ¿Se mantuvieron ciegos al tratamiento los pacientes, los clínicos y el personal del estudio?
- ¿Fueron similares los grupos al comienzo del ensayo?
- ¿Al margen de la intervención experimental, los grupos fueron tratados de igual modo?

B) ¿Cuáles son los resultados?

- ¿Cuál es la magnitud del efecto de la intervención?
- ¿Cómo es la precisión de la estimación del efecto?

C) ¿Pueden ayudarnos estos resultados?

- ¿Los resultados pueden ser aplicados a mis pacientes?
- ¿Se consideraron todos los resultados clínicamente importantes?
- ¿Los beneficios a obtener justifican los medios y los costes?

Anexo 3. Checklist para evaluar la calidad metodológica de las revisiones sistemáticas

Criterio	Sí	No	No claro
1. ¿Se hizo la revisión sobre un tema claramente definido?			
2. ¿Fueron apropiados los criterios para la inclusión de los artículos a seleccionar?			
3. ¿Crees que estaban incluidos los estudios importantes y relevantes?			
4. ¿Se evaluó la validez de los estudios incluidos?			
5. ¿Es reproducible la evaluación realizada para la inclusión y exclusión de estudios en la revisión?			
6. ¿Existe suficiente homogeneidad entre los estudios como para sintetizarlos en una revisión?			
7. ¿Cuál es el resultado final de la revisión?			
8. ¿Cuán precisos son los resultados?			
9. ¿Son aplicables los resultados a nuestros pacientes?			
10. ¿Se han considerado todos los resultados clínicamente importantes para tomar la decisión?			
11. ¿Los beneficios merecen la pena frente a los perjuicios y costes?			

Anexo 4. Estrategia de búsqueda. Evaluación económica

Resultados obtenidos de las bases de datos

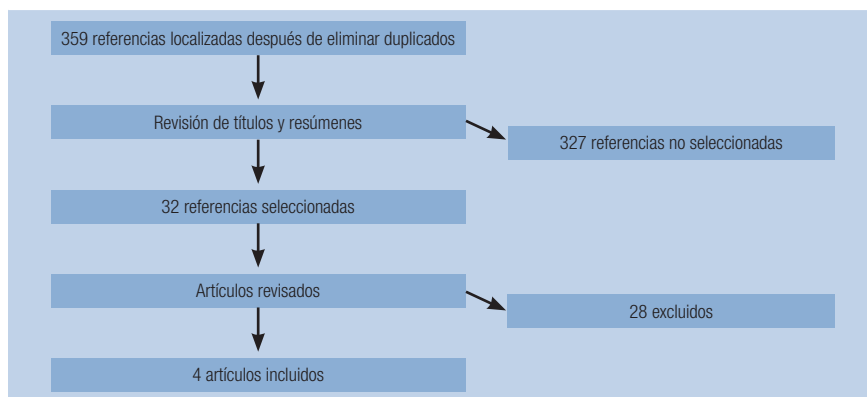
Base de datos	Plataforma de acceso	Página web	Período buscado	Fecha acceso	Nº de resultados obtenidos
MEDLINE	OVID	gateway.ovid.com	1950 to October Week 2 2007	22 de octubre de 2007	182
EMBASE	OVID	gateway.ovid.com	1980 to 2007 Week 42	22 de octubre de 2007	212
Science Citation Index (SCI)	Web of Science. FECYT. Ministerio de Educación y Ciencia	http://www.accesowok.fecyt.es/	1900-present	22 de octubre de 2007	121
CINAHL	OVID	gateway.ovid.com	2004 to October week 2 2007	22 de octubre de 2007	5
Pascal Biomed	OVID	gateway.ovid.com	2001 to September 2007	22 de octubre de 2007	31
Centre for Reviews & Dissemination (CRD)	Universidad de York	http://www.york.ac.uk/inst/crd/	-current	22 de octubre de 2007	35

Estrategia de búsqueda (Medline)

#	Search History
1	Magnetic Resonance Imaging/
2	MRI.tw.
3	mr imaging.tw.
4	magnetic resonance imaging.tw.
5	1 or 2 or 3 or 4
6	Intraoperative Period/
7	Monitoring, Intraoperative/
8	Intraoperative Care/
9	Operating Rooms/
10	Radiology, Interventional/
11	(intraoperative or intra-operative).tw.
12	intraoperative care.tw.
13	interventional.tw.

#	Search History
14	6 or 7 or 8 or 9 or 10 or 11 or 12 or 13
15	5 and 14
16	Magnetic Resonance Imaging, Interventional/
17	imri.tw.
18	(interventional adj3 mri).tw.
19	(intraoperative adj3 mri).tw.
20	16 or 17 or 18 or 19
21	15 or 20
22	Economics/
23	exp "Costs and Cost Analysis"/
24	"Value of Life"/
25	Economics, Dental/
26	Economics, Hospital/
27	Economics, Medical/
28	Economics, Nursing/
29	economics pharmaceutical/
30	22 or 23 or 24 or 25 or 26 or 27 or 28 or 29
31	(econom\$ or cost or costs or costly or costing or price or prices or pricing or pharmacoeconomic\$.ti,ab.
32	(expenditure\$ not energy).ti,ab.
33	(value adj1 money).ti,ab.
34	budget\$.ti,ab.
35	31 or 32 or 33 or 34
36	30 or 35
37	letter.pt.
38	editorial.pt.
39	historical-article.pt.
40	37 or 38 or 39
41	animals/
42	Humans/
43	41 not (41 and 42)
44	36 not 40
45	44 not 43
46	(metabolic adj cost).ti,ab.
47	((energy or oxygen) adj cost).ti,ab.
48	45 not (46 or 47)
49	21 and 48

Anexo 5. Resultados de la búsqueda. Evaluación económica



Anexo 6. Tablas de evidencia

a) Estudios incluidos

Estudio	Bathe, 2006
Diseño del estudio	Serie de casos. RM basal. Período de estudio: no especificado.
Tamaño muestral	9 pacientes.
Características de la población	Edad media: no indicada. Sexo: no indicado. 1 paciente con metástasis carcinoide, 4 con carcinoma hepatocelular, 4 con metástasis colorrectales. Criterios de inclusión: lesiones ≥ 3 cm que puedan ser tratadas con ablación por radiofrecuencia; lesiones recurrentes en las que la radiofrecuencia puede jugar un papel esencial; lesiones visibles con RM; lesiones de localización dificultosa. Criterios de exclusión: pacientes que no quepan en el dispositivo; pacientes con prótesis ferrosas u otros dispositivos contraindicados para diagnosticar con RM; pacientes con enfermedad arterial coronaria.
Objetivo del estudio	Determinar la eficacia al realizar cirugía hepática en el contexto de la RM intraoperatoria y ver si esta tecnología es útil para el tratamiento de los tumores hepáticos.
Procedimiento quirúrgico	Ablación por radiofrecuencia (RFA).
iRM	Escáner 1,5 T móvil (Magnex Scientific Ltd). Paciente intubado es posicionado en una tabla fija compatible con el aparato de RM. Imágenes basales después de inducción de anestesia y comparación con las imágenes RM preoperatorias. Después de la resección y/o ablación por radiofrecuencia, imágenes para asegurar la desaparición completa de la lesión. Administración iv de gadopentato dimeglutamina. Lesiones a través de la RM los días 2 a 4 después de la intervención y a las 5 o 7 semanas; el seguimiento consistió en visitas clínicas, medidas séricas de los marcadores tumorales y RM o TC cada 3 meses.
Tecnología de comparación	No compara.
Resultados	15 \pm 9 aplicaciones de RFA por paciente; separación incompleta de las áreas tumorales de a través de la RM en 4 pacientes con RFA. Duración media por paciente (preparación anestésica + intervención+ toma de imágenes) de 496 \pm 109 minutos. Pérdida de sangre estimada: 322 \pm 210 ml. Estancia en el hospital: 9,6 \pm 4,4 días. Complicaciones importantes en 3 pacientes: infarto, fallo hepático y fístula biliar que requirió de drenaje percutáneo. Seguimiento medio de los pacientes: 17 \pm 5 meses. Recurrencias del tumor en 5 pacientes a los 8,1 \pm 6 meses.
Comentarios sobre la calidad del estudio	Se trata de un estudio no comparativo con la técnica quirúrgica convencional o con otras técnicas. Escasos pacientes. Nivel de evidencia: 3

Estudio	Martin, 2006
Diseño del estudio	Serie de casos. Período de estudio: junio 2003 a febrero 2005.
Tamaño muestral	11 pacientes. 18 lesiones hepáticas.
Características de la población	Edad (mediana): 71 años; 5 hombres, 6 mujeres. Cáncer colorrectal metastásico (n= 6), HCC (n=2), colangiocarcinoma (n=2), metástasis neuroendocrina (n=1) Criterios de inclusión, exclusión: no indicados.
Objetivo del estudio	Evaluar el uso de la RM intraoperatoria en la ablación de tumores hepáticos.
Procedimiento quirúrgico	Ablación por radiofrecuencia (RFA).
iRM	Escáner 0,5 T. Imágenes adquiridas mediante RM abierta para localizar el tumor y guiar la sonda de RFA a la posición deseada. Procedimiento desarrollado bajo anestesia general. Pacientes bajo observación 23 horas después de la ablación. TC tras el alta para asegurar la ablación completa .
Tecnología de comparación	No compara con ninguna tecnología.
Resultados	Estancia en el hospital (mediana) de 1 día y complicaciones en 2 pacientes (neumonía y fibrilación atrial); sin recurrencias locales tras 18 meses (mediana) de seguimiento.
Comentarios sobre la calidad del estudio	Se trata de un estudio no comparativo con la técnica quirúrgica convencional o con otras técnicas. Escasos pacientes. Nivel de evidencia: 3

Estudio	Nimsky, 2006
Diseño del estudio	Serie de casos. Período de estudio: abril 2002 a diciembre 2004.
Tamaño muestral	106 pacientes.
Características de la población	Edad media: 56,7 años. Sexo: 38 mujeres, 68 hombres. Macroadenomas pituitarios hormonalmente inactivos. Criterios de inclusión, exclusión: no indicados.
Objetivo del estudio	Evaluar los efectos de la RM intraoperatoria de alto campo en la cirugía transfenoidal de macroadenomas pituitarios hormonalmente inactivos.
Procedimiento quirúrgico	Cirugía transfenoidal acompañada de endoscopia endonasal. El procedimiento completo es idéntico al desarrollado en un quirófano habitual.
iRM	Escáner 1,5 T Magnetom Sonata Maestro Class. RM pre-, intra- y postintervención a los 3 meses. Se usó microinstrumental convencional durante la intervención en el perímetro 5G, a excepción del espéculo nasal que tenía que ser compatible con la RM. La intervención quirúrgica se prolongó en el caso de que se detectase tumor remanente durante la imagen intraoperatoria no detectado por la endoscopia realizada previamente repitiendo la RM intraoperatoria antes de cerrar.
Tecnología de comparación	No compara con tecnología. Comparación con la estimación aportada por el cirujano a pie de campo quirúrgico.

Resultados	<p>Mortalidad: 1 paciente; reintervención en 1 paciente por filtración del fluido cerebrospinal; revisión en un paciente por hematoma en el septum nasal; 21 pacientes desarrollaron hiponatremia en el post temprano; terapia antibiótica en 13 pacientes para prevenir o tratar sinusitis; deterioro función visual en 1 paciente; desequilibrios endocrinos en 5 pacientes que requirieron terapia.</p>
Comentarios sobre la calidad del estudio	<p>Se trata de un estudio no comparativo con la técnica quirúrgica convencional o con otras técnicas.</p> <p>Seguimiento de 3 meses probablemente escaso para encontrar tumor residual.</p> <p>Nivel de evidencia: 3</p>

Estudio	Schwartz, 2005
Diseño del estudio	Serie de casos. Período de estudio: no especificado.
Tamaño muestral	15 pacientes.
Características de la población	Pacientes con macroadenomas pituitarios. Edad: 29-73 años. Sexo: 9 hombres, 6 mujeres. Criterios de inclusión, exclusión: no indicados.
Objetivo del estudio	Evaluar el impacto en la resección quirúrgica de adenomas pituitarios mediante la combinación de endoscopia endonasal y RM intraoperatoria.

Procedimiento quirúrgico	Endoscopia endonasal transfenoidal.
iRM	Molestar N-10 (0,12 T) IRM Odin Medical Technologies, Inc. Escáner posicionado debajo de la mesa de operaciones, bajo la cabeza del paciente. Imágenes preintervención obtenidas antes y después de la administración de contraste intravenoso Gadolinium utilizadas para la navegación estereotáctica durante la endoscopia. Imágenes postresección comparadas con imágenes preresección para comprobar la presencia de tumor residual; si las imágenes revelaban presencia de tumor, se realiza una nueva exploración con el endoscopio.
Tecnología de comparación	No compara.
Resultados	Duración media de la intervención con las imágenes fue de 280 ±40 minutos. Se vio que el campo magnético distorsionó la homogeneidad de las imágenes incluso el color, por lo que sustituyeron la pantalla por una de plasma: visualización de las imágenes considerada como excelente. Sin complicaciones intraoperatorias. Tumor residual en 3 pacientes por medio de la RM intraoperatoria y posible tumor residual en 4 pacientes no encontrados con la endoscopia posiblemente por estar encharcados de sangre o por pliegues del aracnoides; en los 8 pacientes restantes no se encontró tumor residual. Seguimiento de los pacientes de 6 meses (media). Se observó extirpación completa de tumor intraselar y supraselar en todos los pacientes tras examinar las imágenes con RM a los 3 meses de la intervención.
Comentarios sobre la calidad del estudio	Pocos pacientes. Se trata de un estudio no comparativo con la técnica quirúrgica convencional o con otras técnicas. Seguimiento de 3 meses probablemente escaso para encontrar posible tumor residual. Nivel de evidencia: 3

Estudio	Dohi, 2004
Diseño del estudio	Serie de casos. Pacientes en posición supina. Período de estudio: no especificado.
Tamaño muestral	8 mujeres.
Características de la población	Mujeres con fibromas uterinos. Edad: 34-48 años. Criterios de inclusión, exclusión: no indicados.
Objetivo del estudio	Estudiar la viabilidad de la crioterapia transvaginal guiada por RM para el tratamiento de fibromas uterinos.
Procedimiento quirúrgico	Crioterapia (sistema CryoHit). Tratamiento bajo anestesia epidural en 7 casos. Seguimiento clínico de las pacientes tras la intervención y exámenes RM a las 2-3 semanas y 6-7 semanas. El seguimiento más largo fue de 12 meses en 5 pacientes.
iRM	0,3 T horizontal open RM system (AIRIS II), permite acceso longitudinal y lateral de los pacientes.
Tecnología de comparación	No compara.

Resultados	<p>La criosonda se colocó de forma exacta y segura en el tumor diana al usar imágenes de MR fluoroscópicas que proporcionaron una excelente visualización de la sonda. Se realizaron dos ciclos por paciente, sin necesitar hemostasis tras la intervención.</p> <p>La media de reducción de volumen de fibroma visto con RM a las 2-3 semanas y 6-7 semanas fue de 72,6% y 58,9%, respectivamente.</p> <p>Dolor por punción en 4 pacientes; tras la operación, dolor abdominal en 3 pacientes; fiebre en 2 pacientes.</p>
Comentarios sobre la calidad del estudio	<p>Muy pocos pacientes. Se trata de un estudio no comparativo con la técnica quirúrgica convencional o con otras técnicas.</p> <p>Nivel de evidencia: 3</p>

Estudio	He, 2004
Diseño del estudio	Serie de casos. Período de estudio: octubre 2000-octubre 2002.
Tamaño muestral	12 pacientes.
Características de la población	<p>Presencia de lesiones profundas en cabeza y cuello.</p> <p>9 hombres, 3 mujeres.</p> <p>Edad media: 44,6 años.</p> <p>Criterios de inclusión, exclusión: no indicados.</p>
Objetivo del estudio	Aplicar la RM intervencionista para guiar la citología por aspiración en pacientes con lesiones en cabeza y cuello y ver los resultados.
Procedimiento quirúrgico	Citología por aspiración con aguja fina. Anestesia local.
iRM	Siemens Magnetom Open 0,2 T magnet. Pacientes en posición supina. Introducción manual hacia la lesión de una aguja de 8mm y calibre 20 compatible con RM; a su vez, una aguja de calibre 24 se introdujo a través de la de calibre 20 de forma coaxial para prevenir la acumulación de tejido o solución dentro de la aguja; el emplazamiento de la aguja se registró a través de las imágenes; aspiración con jeringuilla de 10 cc de tejido para examen patológico.
Tecnología de comparación	No compara.
Resultados	<p>En 6/12 pacientes se diagnosticó tumor, 4 malignos. En otros 5 pacientes diagnóstico fue de inflamación con un seguimiento de 6 meses que no reveló malignidad. A otro paciente se le diagnosticó la presencia de fibrocitos y se le intervino quirúrgicamente.</p> <p>Resultados de las citologías: exactitud diagnóstica del 91,7% (11 de 12; exactitud en el diagnóstico clínico del 75% (9 de 12) ($p < 0,05$).</p> <p>S del material del 85,71%, E del 100%; no hubo FP y 1 FN. Todas las aspiraciones fueron bien toleradas y sin complicaciones.</p>
Comentarios sobre la calidad del estudio	<p>Pocos pacientes.</p> <p>Se desconoce el resultado histológico en 5 pacientes. Se trata de un estudio no comparativo.</p> <p>Nivel de evidencia: 3</p>

Estudio	Hata, 2004
Diseño del estudio	Serie de casos. Período de estudio: no indicado.
Tamaño muestral	12 pacientes.
Características de la población	9 mujeres, 3 hombres. Edad media: 38 años. Diagnóstico histológico: Grado 1 paciente: 1, Grado 2: 5 pacientes, Grado 3: 6 pacientes. Criterios de inclusión, exclusión: no indicados.
Objetivo del estudio	Medición de volúmenes tumorales durante la cirugía de gliomas guiada por RM a través de un método basado en una combinación de algoritmos denominado <i>fuzzy connectedness</i> (FC).
Procedimiento quirúrgico	Craniotomía.
iRM	0,3 T open RM scanner (AIRIS II TM, Hitachi Medical Co.): Imágenes tomadas antes de la resección, a mitad de la intervención y antes de cerrar después de la resección; no se administró contraste en ningún caso.
Tecnología de comparación	Segmentación manual del tumor.
Resultados	Los 8 primeros pacientes se examinaron para comparar la segmentación automática a través del algoritmo de segmentación FC (<i>fuzzy connectedness</i>) guiada por RM intraoperatoria con la segmentación manual llevada a cabo por el cirujano (<i>gold standard</i>); en los 7 pacientes restantes se llevó a cabo la segmentación intraoperatoria; parámetros de medida de exactitud de segmentación: coeficiente de similitud y porcentaje de concordancia. Paciente 1: volumen tumor (manual): 66,2 ml, (automático): 71,8 ml. Paciente 2: volumen tumor (manual): 10,1 ml, (automático): 7,2 ml. Paciente 3: volumen tumor (manual): 206,7 ml, (automático): 179,5 ml. Paciente 4: volumen tumor (manual): 122,3 ml, (automático): 100,1 ml. Paciente 5: volumen tumor (manual): 115,4 ml, (automático): 100,9 ml. Paciente 6: volumen tumor (manual): 17,1 ml, (automático): 15,5 ml. Paciente 7: volumen tumor (manual): 38,2 ml, (automático): 35,1 ml. Paciente 8: volumen tumor (manual): 52,4 ml, (automático): 46,3 ml. $r^2 = 0,99$
Comentarios sobre la calidad del estudio	Escasos pacientes. Se desconocen resultados a largo plazo de la segmentación llevada a cabo. Nivel de evidencia: 3

Estudio	Nimsky, 2006
Diseño del estudio	Serie de casos. Período de estudio: abril 2002-agosto 2005.
Tamaño muestral	137 pacientes.
Características de la población	82 hombres. 55 mujeres. Edad media: 47,1 años. Gliomas grado I: 20, grado II: 19, grado III: 41, grado IV: 57 Criterios de inclusión, exclusión: no indicados.

Objetivo del estudio	Estudiar el papel que desempeña la neuronavegación funcional junto a la RM de alto campo en la resección de gliomas.					
Procedimiento quirúrgico	Craniotomía. Anestesia general.					
iRM	1,5 T Magnetom Sonata Maestro Class scanner (Siemens Medical Solutions).					
Tecnología de comparación	No compara.					
Resultados	n= 137					
	Grado WHO	Eliminación total del tumor	Eliminación adicional con resección completa	Nº total con eliminación completa	Eliminación adicional sin resección completa	Sin eliminación adicional a pesar de tumor remanente
	I (n= 20)	10 (50%)	4 (20%)	14 (70%)	4 (20%)	2 (10%)
	II (n= 19)	10 (53%)	1 (5%)	11 (58%)	4 (21%)	4 (21%)
	III (n= 41)	1 (2%)	6 (15%)	7 (17%)	21 (51%)	13 (32%)
	IV (n= 57)	16 (28%)	7 (12%)	23 (40%)	9 (16%)	25 (44%)
	Total (n= 137)	37 (27%)	18 (13%)	55 (40%)	38 (28%)	44 (32%)
Comentarios sobre la calidad del estudio	<p>No se describe con claridad la administración de medio de contraste.</p> <p>No hay resultados a largo plazo en términos de supervivencia respecto al beneficio que supondría para el paciente el incremento del volumen reseccionado mediante la RM intraoperatoria.</p> <p>Se trata de un estudio no comparativo con otras técnicas.</p> <p>Nivel de evidencia: 3</p>					

Estudio	De Salles, 2004
Diseño del estudio	Serie de casos. Período de estudio: febrero 2000-noviembre 2001.
Tamaño muestral	57 pacientes. 76 intervenciones.
Características de la población	40 pacientes con enfermedad de Parkinson, 9 con distonia, 6 con temblor esencial, 1 con temblor post-traumático y 1 con temblor secundario a esclerosis múltiple. 32 hombres, 25 mujeres. Edad media: 57,4 años. Criterios de inclusión, exclusión: no indicados.
Objetivo del estudio	Evaluar el proceso de colocación y control de microelectrodos de registro en procedimientos neuroquirúrgicos con RM intervencionista.
Procedimiento quirúrgico	Implantes DBS y procedimientos por radiofrecuencia.
iRM	0,2 T iRM (Magnetom Open).
Tecnología de comparación	No compara.

Resultados	<p>El procedimiento quirúrgico completo incluyó el equipo de operación, el hardware DBS y macroestimulación fue posible en las zonas 0,5 a 10 mT de la franja del campo del escáner RM; fijación de electrodos a través de un dispositivo Navigus de fijación.</p> <p>Distancia euclidiana media entre las coordenadas diana planificadas Dx, Dy, Dz y la posición real de los electrodos en la RM intraoperatoria (D3XYZ):</p> <table border="1"> <thead> <tr> <th>Grupo</th> <th>N</th> <th>Dx</th> <th>Dy</th> <th>Dz</th> <th>D3XYZ</th> </tr> </thead> <tbody> <tr> <td>Total</td> <td>76</td> <td>0,97 ± 0,09</td> <td>1,15 ± 0,12</td> <td>1,35 ± 0,12</td> <td>2,33 ± 0,14</td> </tr> <tr> <td>Núcleos subtalámicos</td> <td>44</td> <td>0,82 ± 0,09</td> <td>1,11 ± 0,14</td> <td>1,22 ± 0,17</td> <td>2,15 ± 0,18</td> </tr> <tr> <td>Núcleos talámicos ventro-intermedios</td> <td>17</td> <td>1,29 ± 0,23</td> <td>0,64 ± 0,18</td> <td>1,56 ± 0,27</td> <td>2,35 ± 0,32</td> </tr> <tr> <td>Globos pallidum interno</td> <td>15</td> <td>1,02 ± 0,27</td> <td>1,64 ± 0,37</td> <td>1,64 ± 0,28</td> <td>2,79 ± 0,40</td> </tr> </tbody> </table> <p>Las dimensiones más grandes de píxel del sistema 0,2 T también limitaron la localización de los electrodos.</p> <p>Morbilidad: 2 pacientes con infección postoperatoria; 2 pacientes con hemorragia sintomática; se requirió la extirpación inmediata en el campo quirúrgico de un coágulo en un paciente a través de una craniotomía; 2 pacientes con hemorragia asintomática en el lugar de inserción del electrodo; 2 pacientes presentaron el electrodo hacia el exterior del cráneo que se recuperaron sin incidentes.</p>	Grupo	N	Dx	Dy	Dz	D3XYZ	Total	76	0,97 ± 0,09	1,15 ± 0,12	1,35 ± 0,12	2,33 ± 0,14	Núcleos subtalámicos	44	0,82 ± 0,09	1,11 ± 0,14	1,22 ± 0,17	2,15 ± 0,18	Núcleos talámicos ventro-intermedios	17	1,29 ± 0,23	0,64 ± 0,18	1,56 ± 0,27	2,35 ± 0,32	Globos pallidum interno	15	1,02 ± 0,27	1,64 ± 0,37	1,64 ± 0,28	2,79 ± 0,40
	Grupo	N	Dx	Dy	Dz	D3XYZ																									
Total	76	0,97 ± 0,09	1,15 ± 0,12	1,35 ± 0,12	2,33 ± 0,14																										
Núcleos subtalámicos	44	0,82 ± 0,09	1,11 ± 0,14	1,22 ± 0,17	2,15 ± 0,18																										
Núcleos talámicos ventro-intermedios	17	1,29 ± 0,23	0,64 ± 0,18	1,56 ± 0,27	2,35 ± 0,32																										
Globos pallidum interno	15	1,02 ± 0,27	1,64 ± 0,37	1,64 ± 0,28	2,79 ± 0,40																										
Comentarios sobre la calidad del estudio	<p>Estudio no comparativo. No hay resultados a largo plazo en relación a la post-implantación de los electrodos en los pacientes.</p> <p>Nivel de evidencia: 3</p>																														

Estudio	Lee, 2005
Diseño del estudio	Serie de casos. Período de estudio: noviembre 1999-junio 2002.
Tamaño muestral	74 pacientes. 118 intervenciones DBS.
Características de la población	<p>Pacientes con trastornos intratables del movimiento.</p> <p>72 hombres, 46 mujeres.</p> <p>Edad media: 58 años.</p> <p>Criterios de inclusión, exclusión: no indicados.</p>
Objetivo del estudio	Comparar distintas modalidades de imagen intraoperatorias en la fijación de electrodos en la cirugía DBS.
Procedimiento quirúrgico	DBS. Marco estereotáctico bajo anestesia local y monitorización. Pacientes transportados al quirófano adyacente equipado con fluoroscopio o RM de bajo campo; pacientes programados para RM de alto campo en la misma mesa durante la operación. Zona 0,5 a 10 mT del campo magnético con equipo de operación estándar.
iRM	0,2 T iRM Magnetom Open, Siemens Medical Systems.
Tecnología de comparación	Se compararon modalidades de imagen: fluoroscopia, RM de bajo campo, RM de alto campo.
Resultados	<p>10 intervenciones con fluoroscopia, 73 con 0,2 T RM y 35 con 1,5 T RM.</p> <p>Los valores obtenidos de desplazamiento 3DD mediante fluoroscopia, 0,2 T y 1,5 T RM fueron de 4,80 ± 3,16, 2,31 ± 1,21, 2,34 ± 1,14 mm, respectivamente.</p> <p>No hubo diferencias estadísticamente significativas (p=0,91) entre RM de bajo y alto campo.</p> <p>Complicaciones: 5 pacientes infección de herida, a 4 retirada de los electrodos.</p>

Comentarios sobre la calidad del estudio	No hay resultados a largo plazo en relación a la post-implantación de los electrodos en los pacientes. No hay descripción de la patología de los pacientes. Nivel de evidencia: 3
--	---

Estudio	Hirschberg, 2005
Diseño del estudio	Series de casos comparativas. Periodo de estudio: enero 1999-junio 2002.
Tamaño muestral	Grupo de estudio: 10 mujeres, 22 hombres. Edad media: 60,5 años. Grupo control: 10 mujeres, 22 hombres. Edad media: 64,5 años. 150 procedimientos neuroquirúrgicos.
Características de la población	Gliomas WHO preoperatorio: Grupo control: 0 (6 pacientes), 1 (14 pacientes), 2 (12 pacientes). Grupo de estudio: 0 (6 pacientes), 1 (15 pacientes), 2 (11 pacientes). Todos los pacientes recibieron radiación postoperatoria externa o braquiterapia. Criterios de inclusión, exclusión: no indicados.
Objetivo del estudio	Comparar la cirugía convencional con la intervención llevada a cabo con RM intraoperatoria para determinar si la RM puede mejorar los resultados.
Procedimiento quirúrgico	Craniotomía abierta microquirúrgica.
iRM	0,5 T superconducting magnet, GE Signa SP/i "double doughnut" scanner. Imágenes T1 sin contraste mientras se preparaba el campo quirúrgico para confirmar la posición de la craniotomía y determinar la calidad de las imágenes. Herramientas de microcirugía no magnéticas especiales para la resección. Posteriormente se administra contraste (gadolinium) a los pacientes y se procedió a la neuronavegación junto a las imágenes intraoperatorias; actualizaciones dos o tres veces durante el proceso. Imágenes evaluadas por neurorradiólogo y neurocirujano ante la posible presencia de tumor residual, cambios en las imágenes durante la intervención o complicaciones. Imágenes postoperatorias con 1,5 T RM para comparar con imágenes intraoperatorias.
Tecnología de comparación	Cirugía convencional, grupo control.
Resultados	Valores obtenidos a través de la curva de supervivencia al comparar entre cirugía convencional y iRM para ambos grupos de estudio: A los 10 meses: cirugía convencional: 67% de supervivencia, aproximadamente iRM: 70% A los 20 meses: cirugía convencional: 10% de supervivencia, aproximadamente iRM: 23% diferencia no estadísticamente significativa ($p=0,14$). Cabe destacar la menor diferencia en tasa de supervivencia entre ambas modalidades de intervención durante los primeros meses postoperatorios, en comparación con seguimientos más largos (a partir de los 12 meses) en los que la diferencia es más acusada.
Comentarios sobre la calidad del estudio	Los datos relacionados con los cambios neurológicos postoperatorios se dan globalmente, no se dan por separado. Nivel de evidencia: 2+

Estudio	Nimsky, 2004		
Diseño del estudio	Serie de casos. Período de estudio: abril 2002-julio 2003.		
Tamaño muestral	200 pacientes		
Características de la población	Edad media: 46,1 años. Mujeres: 84, Hombres: 116. Adenomas pituitarios (n= 62), craneofaringiomas (n= 14), gliomas (n= 63), gliosis o lesiones epilépticas (n= 22), otros (n= 39). Criterios de inclusión, exclusión: no indicados.		
Objetivo del estudio	Evaluar la experiencia llevada a cabo con la RM abierta de alto campo en lesiones cerebrales en una muestra de 200 pacientes. Se evaluó el efecto de las imágenes intraoperatorias sobre la reducción del volumen residual; análisis de todos los procedimientos en cuanto a posible modificación de la estrategia quirúrgica.		
Procedimiento quirúrgico	Procedimientos transfenoidales, craniotomías, orificios de trépano.		
iRM	1,5 T image (Magnetom Sonata Maestro Class; Siemens). Interpretación y análisis de las imágenes por 2 expertos en consenso.		
Tecnología de comparación	No compara.		
Resultados	Características procedimiento	Casos	Casos con modificación estrategia (%)
	Adenoma pituitario	62	39
	Resección parcial deseada	14	36
	Resección completa deseada	48	40
	Glioma	49	39
	Resección parcial deseada	17	41
	Resección completa deseada	89	14
	Otros		
	Craniotomía	100	25
	Transfenoidal	77	35
Orificios de trépano	23	13	
	La estrategia quirúrgica se modificó en el 27,5% de los 200 procedimientos como resultado de los hallazgos intraoperatorios a través de la RM.		
	Comparación de volúmenes residuales en pacientes con resección de gliomas antes y durante la RM		
	Resección inicial deseada	Nº pacientes	Volumen tumor residual inicial (%)
	Parcial	12	11,2 (p<0,01)
	Completa	7	0 ...
	Total	19	10,3 (p<0,001)
Comentarios sobre la calidad del estudio	En el estudio tratan de comparar la resonancia magnética de bajo campo con la de alto campo, pero no hay referencias ni datos con los que sin aportar datos comparativos. Nivel de evidencia: 3		

Estudio	Nimsky, 2005				
Diseño del estudio	Serie de casos. Período de estudio: marzo 1996-julio 2001 en pacientes bajo RM de bajo campo, abril 2002-agosto 2004 en pacientes bajo RM de alto campo.				
Tamaño muestral	750 pacientes.				
Características de la población	<p>Edad media: no indicada.</p> <p>Sexo: no indicado.</p> <p>Criterios de inclusión, exclusión: no indicados.</p> <p>Gliomas (n= 199), adenomas pituitarios (n= 190), craneofaringiomas (n= 39), punción quística craneofaringiomas (n=21), epilepsia fármaco-resistente (n= 76), otros tumores cerebrales (n= 225), orificios de trépano (n= 108), procesos transfenoidales (n= 210), craniotomías (n= 432).</p> <p>330 pacientes bajo RM de bajo campo, 420 pacientes RM de alto campo.</p>				
Objetivo del estudio	Comparar los equipos de alto y bajo campo de RM abierta.				
Procedimiento quirúrgico	Varios (procesos transfenoidales, craniotomías, orificios de trépano).				
iRM	1,5 T Magnetom Sonata Maestro Class, Siemens; 0,2 T (no especifican modelo) Todos lo pacientes bajo anestesia general.				
Tecnología de comparación	No compara				
Resultados	Escáner	Patología	Secuencia	Nº de adquisiciones	Tiempo escáner (total)
	0,2 T	adenomas pituitarios	T1-SE	8	8 minutos 45 seg
			T2-SE	2	6 minutos 12 seg
	1,5 T	gliomas	T2-HASTE	5	25 seg
			T1-SE	4	4 minutos 57 seg
			T2-TSE	4	7 minutos 17 seg
	0,2 T		IR	3	7 minutos 55 seg
		DF	3	9 minutos 7 seg	
		FLASH	2	15 minutos 25 seg	
	1,5 T	T2-TSE	3	5 minutos 39 seg	
		FLAIR	1	6 minutos 2 seg	
		T1-SE	2	3 minutos 59 seg	
		MPRAGE	1	8 minutos 39 seg	
Comentarios sobre la calidad del estudio	<p>Se desconocen datos técnicos de los escáneres, en concreto del de bajo campo; se desconoce la identidad de quien analiza las imágenes.</p> <p>No hay seguimiento a largo plazo de resultados en salud.</p> <p>Nivel de evidencia: 3</p>				

Estudio	Bergsneider, 2005																																																																					
Diseño del estudio	Series de casos comparativas. Período de estudio: septiembre 2000-junio 2004.																																																																					
Tamaño muestral	48 pacientes.																																																																					
Características de la población	<p>Edad media: 44 años. 21 mujeres, 27 hombres. Localización del tumor principalmente frontal (n= 30), temporal (n= 14), parietal o parieto-occipital (n= 4). Histopatología: gliomas de alto grado (n= 32), gliomas de bajo grado (n= 16). Criterios de inclusión: haber realizado un escáner RM preoperatorio para definir el volumen total a resecionar, haber obtenido el documento de consentimiento informado.</p>																																																																					
Objetivo del estudio	Evaluar la contribución de la RM intraoperatoria y la neuronavegación sin marco en la resección completa de gliomas supratentoriales.																																																																					
Procedimiento quirúrgico																																																																						
iRM	<p>0,2 T magnetom Open iRM Suite (Siemens Medical solutions). 1,5 T Sonata short-bore donut system (Siemens Medical Solutions). Campo quirúrgico situado en línea 5G que permite el uso de equipo estándar durante la intervención. Administración de gadolinio. En el momento de obtener las imágenes, el campo quirúrgico se cubre con una toalla estéril y la mesa rotatoria se coloca en el centro del imán 0,2 T) o se introduce en el escáner (1,5 T); no es necesario trasladar al paciente. Revisión de cada caso por al menos 3 neurocirujanos que tenían que estar de acuerdo en cuanto a la resección total bruta a realizar.</p>																																																																					
Tecnología de comparación	Se comparan cuatro combinaciones de tecnologías intraoperatorias: 1) neuronavegación estereotáctica sin marco con imagen guiada estándar (12 operaciones); 2) RM intraoperatoria de bajo campo (0,2 T) sin neuronavegación (13 operaciones); 3) RM intraoperatoria de alto campo (1,5 T) con neuronavegación estándar (10 operaciones), y 4) RM intraoperatoria de alto campo con neuronavegación inicial e intraoperatoria actualizada (13 operaciones). Asignación aleatoria de los pacientes a cada una de las modalidades en base a la disponibilidad de quirófano.																																																																					
Resultados	<p>Escáner 1,5 T una semana antes para proporcionar datos para las imágenes guiadas para la estereotaxia sin marco. Evaluación para cada grupo del porcentaje y volumen residual de tumor, duración de la intervención y complicaciones intra- y postoperatorias.</p> <table border="1"> <thead> <tr> <th></th> <th>Grupo 1</th> <th>Grupo 2</th> <th>Grupo 3</th> <th>Grupo 4</th> </tr> </thead> <tbody> <tr> <td>Tumor volumen preoperatorio (cm³) (media)</td> <td>50 ± 39</td> <td>51 ± 37</td> <td>45 ± 18</td> <td>59 ± 45</td> </tr> <tr> <td>Tumor volumen postoperatorio (cm³) (media)</td> <td>13 ± 14</td> <td>4,2 ± 3,8</td> <td>3,7 ± 5,5</td> <td>1,2 ± 1,5</td> </tr> <tr> <td>Porcentaje de resección (%)</td> <td>79 ± 24</td> <td>91 ± 7</td> <td>92 ± 12</td> <td>98 ± 2</td> </tr> <tr> <td>Duración intervención (min)</td> <td>369 ± 77</td> <td>398 ± 108</td> <td>462 ± 102</td> <td>551 ± 86</td> </tr> <tr> <td>Complicaciones</td> <td></td> <td></td> <td></td> <td></td> </tr> <tr> <td>• Hemiparesis</td> <td>1</td> <td>4</td> <td>2</td> <td>—</td> </tr> <tr> <td>• Afasia</td> <td>1</td> <td>1</td> <td>—</td> <td>—</td> </tr> <tr> <td>Déficit memoria</td> <td>—</td> <td>—</td> <td>1</td> <td>1</td> </tr> <tr> <td>Déficit campo visión</td> <td>—</td> <td>1</td> <td>—</td> <td>1</td> </tr> <tr> <td>Hiponatremia</td> <td>2</td> <td>1</td> <td>—</td> <td>2</td> </tr> <tr> <td>Meningitis</td> <td>—</td> <td>1</td> <td>—</td> <td>—</td> </tr> <tr> <td>Infección herida</td> <td>—</td> <td>—</td> <td>—</td> <td>1</td> </tr> </tbody> </table>						Grupo 1	Grupo 2	Grupo 3	Grupo 4	Tumor volumen preoperatorio (cm ³) (media)	50 ± 39	51 ± 37	45 ± 18	59 ± 45	Tumor volumen postoperatorio (cm ³) (media)	13 ± 14	4,2 ± 3,8	3,7 ± 5,5	1,2 ± 1,5	Porcentaje de resección (%)	79 ± 24	91 ± 7	92 ± 12	98 ± 2	Duración intervención (min)	369 ± 77	398 ± 108	462 ± 102	551 ± 86	Complicaciones					• Hemiparesis	1	4	2	—	• Afasia	1	1	—	—	Déficit memoria	—	—	1	1	Déficit campo visión	—	1	—	1	Hiponatremia	2	1	—	2	Meningitis	—	1	—	—	Infección herida	—	—	—	1
	Grupo 1	Grupo 2	Grupo 3	Grupo 4																																																																		
Tumor volumen preoperatorio (cm ³) (media)	50 ± 39	51 ± 37	45 ± 18	59 ± 45																																																																		
Tumor volumen postoperatorio (cm ³) (media)	13 ± 14	4,2 ± 3,8	3,7 ± 5,5	1,2 ± 1,5																																																																		
Porcentaje de resección (%)	79 ± 24	91 ± 7	92 ± 12	98 ± 2																																																																		
Duración intervención (min)	369 ± 77	398 ± 108	462 ± 102	551 ± 86																																																																		
Complicaciones																																																																						
• Hemiparesis	1	4	2	—																																																																		
• Afasia	1	1	—	—																																																																		
Déficit memoria	—	—	1	1																																																																		
Déficit campo visión	—	1	—	1																																																																		
Hiponatremia	2	1	—	2																																																																		
Meningitis	—	1	—	—																																																																		
Infección herida	—	—	—	1																																																																		
Comentarios sobre la calidad del estudio	Nivel de evidencia: 3																																																																					

Estudio	Pereira, 2006
Diseño del estudio	Serie de casos. Período de estudio: julio 2002-mayo 2003.
Tamaño muestral	9 pacientes.
Características de la población	2 mujeres, 7 hombres. Edad mediana: 54 años Criterios de inclusión: tumor musculoesquelético clínicamente oculto o demarcación insuficiente del tumor por métodos convencionales. Criterios de exclusión: presencia de fragmentos ferromagnéticos o clips cercanos al SNC, válvulas cardíacas, bomba de insulina e implantes cocleares. Tumor médula (n= 2), tumor en tejidos blandos (n= 7). Diagnóstico histopatológico: leiomiomasarcoma (n= 1), neurinoma (n= 1), liposarcoma (n= 2), metástasis de carcinoma renal (n= 1), metástasis adenocarcinoma (n= 1), fibroma (n= 1), linfoma (n= 1), fibrosarcoma (n= 1).
Objetivo del estudio	Evaluar un nuevo método estereotáctico para marcar la extensión de tumores musculoesqueléticos antes de la intervención a través de la RM intervencionista.
Procedimiento quirúrgico	Marcación de tumores musculoesqueléticos por medio de la RM intervencionista. Exciisión quirúrgica del tumor de 24 a 72 horas después de la marcación.
iRM	La intervención completa con 0,2 T c-shaped (Magnetom Open; Siemens). Contraste en 2 pacientes (gadolinio-DTPA). Marcación de lesiones con equipo RM 19,5 G coaxial compatible con sistema de bobinas de titanio. Fluoroscopia RM a tiempo real para evaluar el nivel de punción y visualizar la aguja. Todas las intervenciones realizadas por el mismo radiólogo.
Tecnología de comparación	No compara.
Resultados	La duración media de la RM intervencionista incluyendo el cuidado del paciente antes y después de la intervención, fue de 73 minutos. Imágenes preintervencionistas y postintervencionistas requirieron una media de 38 minutos; la mayor parte del tiempo se empleó en las imágenes preintervencionistas, en la planificación de la colocación de las bobinas y en la colocación de los pacientes; este tiempo decreció de 37 minutos como media en los 5 primeros pacientes a 22 minutos en los últimos 4 pacientes, debido a una estrategia más rápida de intervención.
Comentarios sobre la calidad del estudio	Pocos pacientes. Nivel de evidencia: 3

Estudio	Fahlbusch, 2005
Diseño del estudio	Serie de casos. Período de estudio: junio 2002-mayo 2004.
Tamaño muestral	23 pacientes.
Características de la población	13 mujeres, 10 hombres. Edad rango: 30-69 años. Tamaño medio del tumor: 25 ± 12 mm. Criterios de inclusión, exclusión: no indicados. 8 pacientes tratados previamente con análogos de somatostatina, en 4 continuó tras la intervención. En 5 pacientes las imágenes preoperatorias revelaron una extensión supraselar del tumor o invasión del seno cavernoso, por lo que solo fue posible una resección parcial.

Objetivo del estudio	Evaluar los efectos de la RM de alto campo intraoperatoria en la cirugía transfenoidal de macroadenomas productores de GH.
Procedimiento quirúrgico	Cirugía transfenoidal de macroadenomas pituitarios secretores de GH.
iRM	1,5 T Magnetom Sonata Maestro Class scanner (Siemens AG Medical Solutions). Mesa quirúrgica rotatoria adaptable al escáner, y que podía cerrarse en varias posiciones. Principal posición 160° con cabeza del paciente en línea 5G. Sin fijación de la cabeza. Imágenes intraoperatorias cuando la impresión del cirujano era de haber reseccionado completamente el tumor o en caso de resección incompleta pensaba que no era posible más resección. Todas las intervenciones por el mismo cirujano. Tiempo transcurrido entre la decisión de tomar las imágenes y el comienzo de la toma de 2 minutos. En caso de que las imágenes intraoperatorias detectasen tumor residual accesible, se continuaba con la cirugía; RM antes de cerrar.
Tecnología de comparación	Ninguna
Resultados	Seguimiento de los pacientes con test endocrino y examen oftalmológico (a la semana y a los 3 meses). RM pre-, intra -y 3 meses después de la intervención. En 5 pacientes se amplió la resección (completa en 4). Valores de los 4 pacientes con resección completa de la extensión supraselar del tumor, de GH, OGTT e IGF-I antes de la intervención y a los 3 meses de la intervención: Preoperatorios: A los 3 meses: Paciente 1 (edad 57), s2, ps : GH: 5,6 µg/l; GH: 1,6 µg/l; OGTT: 1,1 µg/l; IGF-I: 274 µg/l OGTT: 4,7 µg/l; IGF-I: 630 µg/l Paciente 2 (edad 31), s1: GH: 13,1 µg/l; GH: 1,8 µg/l; OGTT: 1,3 µg/l; IGF-I: 416 µg/l OGTT: 7,6 µg/l; IGF-I: 755 µg/l Paciente 3 (edad 35), s1: GH: 33,7 µg/l; GH: 0,1 µg/l; OGTT: 0,1 µg/l; IGF-I: 217 µg/l OGTT: 27,5 µg/l; IGF-I: 840 µg/l Paciente 4 (edad 40), s2: GH: 6,6 µg/l; GH: 1,0 µg/l; OGTT: 0,9µg/l; IGF-I: 185 µg/l OGTT: 8,5 µg/l; IGF-I: 793 µg/l s2: extensión supraselar con visión comprometida; ps: invasión seno cavernoso; s1: extensión supraselar sin visión comprometida.
Comentarios sobre la calidad del estudio	Al tratarse de una serie de casos, el nivel de evidencia es 3; muy pocos pacientes.

Estudio	Nimsky, 2004
Diseño del estudio	Serie de casos. Período de estudio: enero a junio de 2003.
Tamaño muestral	38 pacientes.
Características de la población	Edad media: 45,6 años. 20 mujeres, 18 hombres. Histopatología: glioma grado I (n= 3), glioma grado II (n= 2), grado III (n= 7), grado IV (n= 13), meningiomas (n= 2), otros (n= 3), epilepsia farmacorresistente (n= 8). 35 bajo craniotomía, 3 bajo orificios de trépano. Criterios de inclusión, exclusión: no indicados.
Objetivo del estudio	Evaluar la localización de tractos de sustancia blanca con DTI (imágenes por tensor de difusión) en RM en el transcurso de procedimientos neuroquirúrgicos.

Procedimiento quirúrgico	Craniotomías, orificios de trépano. Dos neurocirujanos realizaron las imágenes intraoperatorias. La información aportada por DTI (medidas DTI en 5 min 31 seg) representada en forma de mapas anisotrópicos en colores codificados (rojo, verde y azul): los tractos de materia blanca en anterior-posterior dirección aparecen en color verde, de izquierda a derecha en color rojo y en dirección superior a inferior en color azul. Imágenes preoperatorias e intraoperatorias se registraron mediante un programa software de fusión de imágenes. Uso de una escala cuadrículada para medir el desplazamiento de materia blanca después del registro de la fusión de imágenes. Adaptación de los mapas anisotrópicos durante la intervención (neurocirujano podía adaptar su estrategia quirúrgica en tiempo real).
iRM	1,5 T MR imager (Magnetom Sonata Maestro Class; Siemens Medical).
Tecnología de comparación	No compara.
Resultados	*27 pacientes bajo resección de tumor cerebral: desplazamiento interior de 8mm a un desplazamiento exterior de 15 mm; *8 pacientes bajo resección del lóbulo temporal por epilepsia fármaco-resistente: el desplazamiento solo interno de entre 2 a 14 mm *2 de los 3 pacientes bajo orificios de trépano: marcado desplazamiento externo de 2 a 6 mm. No se encontraron complicaciones importantes debidas a la RM intraoperatoria ni infección de heridas ni recurrencia de sangrado; ningún déficit neurológico.
Comentarios sobre la calidad del estudio	Nivel de evidencia: 3

Estudio	Nimsky, 2005
Diseño del estudio	Serie de casos. Período de estudio: no indicado.
Tamaño muestral	37 pacientes.
Características de la población	Edad media: 45,2 años. 17 mujeres, 20 hombres. Gliomas: grado I (n= 6), grado II (n= 2), grado III (n= 9), grado IV (n= 20). Criterios de inclusión, exclusión: no indicados.
Objetivo del estudio	Investigar el desplazamiento intraoperatorio de la sustancia blanca durante la resección de gliomas a través de la DTI basada en la tractografía y mediante el uso RM de alto campo 1,5 T.
Procedimiento quirúrgico	Resección de gliomas (craniotomías). Paciente colocado en una mesa de quirófano giratoria adaptable al escáner. Principal posición quirúrgica de 160° con cabeza del paciente en línea 5G. Cálculo de mapas DTI cuya información aportada se representó en forma de mapas anisotrópicos en colores codificados (rojo, verde y azul) para evaluar la máxima extensión del movimiento. El borde más externo de la sustancia blanca desplazada se segmentó manualmente midiéndose la máxima distancia entre los contornos preoperatorios e intraoperatorios; valores positivos para movimientos hacia la superficie; negativos para movimientos hacia el interior.
iRM	1,5 T Magnetom Sonata Maestro Class scanner (Siemens AG Medical Solutions).
Tecnología de comparación	No compara

Resultados	<p>La técnica se realizó con éxito en todos los pacientes.</p> <p>Desplazamiento máximo se extendió desde -8 a +15 mm (+2,7 +/- 6,0 mm).</p> <p>En 1 pacientes (29,7%) se produjo un desplazamiento interior y en 23 pacientes (62,2%) desplazamiento exterior; en los 3 pacientes restantes no pudo medirse el desplazamiento.</p>
Comentarios sobre la calidad del estudio	Nivel de evidencia: 3

Estudio	Samdani, 2005
Diseño del estudio	Serie de casos. Período de estudio: abril 2000-enero 2003.
Tamaño muestral	20 pacientes pediátricos.
Características de la población	<p>21 procedimientos.</p> <p>Niños: 11, niñas: 9</p> <p>Edad media: 8,9 años.</p> <p>5 astrocitomas de bajo grado, 3 craneofaringiomas, 3 displasias corticales, 2 hidrocefaleas, afecciones varias en los 7 restantes.</p> <p>Lesiones intraventriculares en 7 casos, temporales en 6, en la base del cráneo en 5, occipital en 1, en tallo cerebral en 1</p>
Objetivo del estudio	Evaluar el uso de la RM abierta en la población pediátrica.
Procedimiento quirúrgico	15 craniotomías, 2 by-pass, 1 procedimiento transfenoidal, 1 craniotomía/transfenoidal, 1 cranioplastia, 1 biopsia endoscópica.
iRM	PoleStar-10 iRM system (0,12 T). 18 pacientes operados en posición supina, 2 en posición boca abajo. Obtención de secuencias T1, T2 o FLAIR. Tiempo de adquisición entre 8 y 10 minutos.
Tecnología de comparación	No compara
Resultados	<p>Obtención de un limitado campo de visión (15 x 14 x 12 cm) aunque suficiente para visualizar las patologías.</p> <p>Imágenes T1 con contraste principalmente.</p> <p>Resección adicional en 5 pacientes por medio de las imágenes intraoperatorias.</p> <p>Tiempo medio del procedimiento (posicionar paciente + toma de imágenes): 138 minutos en los 10 primeros pacientes, 84 minutos en los siguientes.</p> <p>Diagnóstico postoperatorio con RM confirmó los hallazgos obtenidos a través de las imágenes intraoperatorias finales.</p> <p>No complicaciones atribuidas al sistema.</p>
Comentarios sobre la calidad del estudio	Nivel de evidencia: 3

Estudio	Roth, 2006
Diseño del estudio	Serie de casos. Período de estudio: junio-2001-junio 2004.
Tamaño muestral	29 pacientes.
Características de la población	12 niñas, 17 niños. 5 menores de 1 año, 4 entre 1 y 3 años, 20 entre 3 y 17 años
Objetivo del estudio	Evaluar el uso de la RM abierta de bajo campo en pacientes pediátricos.
Procedimiento quirúrgico	31 procedimientos neuroquirúrgicos. 23 intervenciones (incluyen biopsias y 1 lobectomía temporal por epilepsia intratable) y 8 <i>by-pass</i> .
iRM	PoleStar N-10 iRM (0,12 T). Secuencias "e-steady" (combinación de secuencias T1-T2) que producen cortes de 3 a 8 mm de grosor. Uso de material común fue posible al colocar las baterías bajo la cama de quirófano (campo magnético muy pequeño). Quirófano protegido con tabla de cobre para minimizar el efecto de los artefactos. Imperdibles para fijar el cráneo en la mayoría de los pacientes más mayores y con cinta adhesiva en los más pequeños. Mayoría de los pacientes en posición supina.
Tecnología de comparación	No compara.
Resultados	En 5 casos visualización de la resección total del tumor en la primera imagen intraoperatoria. En 10 casos visualización de tumor residual (en 8 casos discrepancia entre cirujano y los hallazgos encontrados con las imágenes con RM). Discrepancia cambió el curso de la operación en 7 pacientes. <i>By-pass</i> : en 2 pacientes no se visualizó el catéter, en 4 pacientes se aplicó contraste dentro del catéter para visualizarlo.
Comentarios sobre la calidad del estudio	No hay datos sobre volúmenes de tumor antes y después de la resección, ni seguimiento de los pacientes para comprobar la ausencia de tumor residual. Tampoco hay datos sobre los posibles riesgos ante la exposición al campo magnético. No hay datos sobre la anestesia administrada a los pacientes. Nivel de evidencia: 3

Estudio	Truwit, 2006
Diseño del estudio	Serie de casos. Período de estudio: 1997-2004.
Tamaño muestral	4 pacientes. Edad media: no indicada. Sexo: no indicado. Criterios de inclusión, exclusión: no indicados.
Características de la población	No se describe la patología de los pacientes.
Objetivo del estudio	Evaluar la RM intervencionista en alto campo 3 T en pacientes a los que se les practicó neurobiopsias.
Procedimiento quirúrgico	Neurobiopsia. Anestesia general compatible con RM (hasta 3 T). Obtención de un escáner con el paciente en posición quirúrgica para determinar el punto óptimo de incisión para la craniotomía o los orificios de trépano. Bisturís y navajas desechables ambos con tiradores de plástico mínimamente ferromagnéticos y controlables por el cirujano. El blanco es calculado a través de esterotaxia prospectiva. Identidad del/de los cirujano/s no indicada.
iRM	3-T RM scanner (Intera; Philips Medical systems, Best, The Netherlands).

Tecnología de comparación	No compara.
Resultados	No se observaron complicaciones en los 4 pacientes al realizar las neurobiopsias ni dificultades con el uso del material desechable. La electrocauterización bipolar fue un éxito. Mayor distorsión que con 1,5 T. Artefactos generados se controlan mejor, al igual que con 1,5 T, cuando el dispositivo se orienta a lo largo de B0, el campo magnético principal.
Comentarios sobre la calidad del estudio	Muy pocos pacientes. Se trata de un estudio con una metodología pobre; no hay un criterio de selección de los pacientes, ni descripción de sus características. La descripción de la técnica es bastante exhaustiva, aunque no hay resultados a largo plazo de esta nueva modalidad de RM abierta ni los posibles efectos causados por una fuerza de campo más elevada sobre los pacientes. Nivel de evidencia: 3

Estudio	Claus, 2005
Diseño del estudio	Serie de casos. Período de estudio: enero 1997-enero 2003.
Tamaño muestral	156 pacientes.
Características de la población	Edad media: 41,6 años. 45,9% mujeres. Oligodendrogliomas (n= 95), , astrocitomas (n= 35), gliomas mixtos (n= 26). Seguimiento (media): 3 años. Volumen tumor (ml): 45,2; resección (media): 80,5%, radioterapia (n= 28), quimioterapia (n= 39), nº de muertes (n= 13), nº de recurrencias (n= 37).
Objetivo del estudio	Establecer los valores de supervivencia en pacientes con gliomas de bajo grado (1 o 2) bajo la RM intraoperatoria.
Procedimiento quirúrgico	Resección quirúrgica.
iRM	0,5 T iRM General Electric.
Tecnología de comparación	No compara.
Resultados	Porcentajes de supervivencia relativa según patología para todas las edades al año, dos y cinco años: <ul style="list-style-type: none"> • Astrocitoma: 1 año: 73,4%, 2 años: 61,4%, 5 años: 46,9% • Oligodendroglioma: 1 año: 87,5%, 2 años: 81,3%, 5 años: 68,3% • Gliomas mixtos: 1 año: 84,1%, 2 años: 72,8%, 5 años: 56,3%
Comentarios sobre la calidad del estudio	Nivel de evidencia: 3

Estudio	McPherson, 2004
Diseño del estudio	Serie de casos. Período de estudio: octubre 1999-febrero 2002.
Tamaño muestral	11 pacientes.

Características de la población	<p>Edad media: 50 años. 7 hombres, 4 mujeres.</p> <p>Pacientes con necrosis por radiación al haberse sometido previamente a radioterapia por tumores cerebrales.</p> <p>Glioma grado II (n= 4), grado IV (n= 4), tumor metastásico (n= 3). Todos lo pacientes con tratamientos múltiples antes del diagnóstico de necrosis.</p> <p>En 9 pacientes falló el tratamiento médico antes de la cirugía, incluyendo altas dosis de dexametasona.</p>																																																															
Objetivo del estudio	Evaluar y comparar la efectividad de la resección quirúrgica al usar estereotaxia sin marco o RM intraoperatoria.																																																															
Procedimiento quirúrgico	Resección quirúrgica usando el sistema OTS.																																																															
iRM	0,3 T Hitachi AIRIS II.																																																															
Tecnología de comparación	Estereotaxia sin marco.																																																															
Resultados	<p>9 de los 11 pacientes bajo la RM intraoperatoria. Los 11 bajo estereotaxia sin marco.</p> <p>Se definió la resección bruta total como las imágenes sin evidencia de incremento de contraste y resección incompleta como imágenes con incremento residual.</p> <p>Resultados basados en los cambios producidos en las dosis de esteroides, cambios en la escala Karnofsky (KPS) y déficits neurológicos.</p> <p>Se vio que la RM intraoperatoria no proporcionó ningún beneficio adicional al tratamiento quirúrgico de la necrosis aunque solo pudo contrastarse con 2 pacientes.</p> <table border="1"> <thead> <tr> <th>Pacientes</th> <th>ES/IRM</th> <th>Dosis E/KPS/déficit neurológico (preoperat)</th> <th>Dosis E/KPS/déficit neurológico (postoperat)</th> <th>Seguimiento</th> </tr> </thead> <tbody> <tr> <td>1</td> <td>S/S</td> <td>16 mg, 70, déficit visual, afasia</td> <td>0 mg, 70, mejoría afasia</td> <td>estable (12 meses)</td> </tr> <tr> <td>2</td> <td>S/S</td> <td>32 mg, 60, déficit visual, afasia</td> <td>28 mg, 60, sin cambios</td> <td>difunto (3 meses)</td> </tr> <tr> <td>3</td> <td>S/S</td> <td>16 mg, 70, déficit visual, afasia</td> <td>0 mg, 70, mejoría afasia</td> <td>vivo, progresión enf (3 meses)</td> </tr> <tr> <td>4</td> <td>S/S</td> <td>16 mg, 90, déficit visual, afasia</td> <td>1 mg, 70, peor déficit visual</td> <td>difunto (13 meses)</td> </tr> <tr> <td>5</td> <td>S/S</td> <td>48 mg, 70, hemiparesis media</td> <td>12 mg, 60, empeoramiento hemiparesis</td> <td>difunto (6 meses)</td> </tr> <tr> <td>6</td> <td>S/S</td> <td>0 mg, 90, andar inestable</td> <td>0 mg, 70, empeoramiento al andar, déficit visual</td> <td>vivo, progresión enf (12 meses)</td> </tr> <tr> <td>7</td> <td>S/S</td> <td>0 mg, 90, ninguno</td> <td>0 mg, 100, ninguno</td> <td>difunto (26 meses)</td> </tr> <tr> <td>8</td> <td>S/S</td> <td>20 mg, 60, lentitud psicomotora</td> <td>4 mg, 70, mejoría psicomotora</td> <td>vivo, progresión enf (9 meses)</td> </tr> <tr> <td>9</td> <td>S/S</td> <td>6 mg, 60, hemiparesis</td> <td>4 mg, 70, mejoría hemiparesis</td> <td>vivo, progresión enf (7 meses)</td> </tr> <tr> <td>10</td> <td>S/N</td> <td>18 mg, 50, hemiparesis</td> <td>3 mg, 60, sin cambios</td> <td>difunto (23 meses)</td> </tr> <tr> <td>11</td> <td>S/N</td> <td>32 mg, 60, déficit visual</td> <td>22 mg, 60, sin cambios</td> <td>vivo, estable (1 mes)</td> </tr> </tbody> </table> <p>En los 9 pacientes a los que se les aplicó la RM intraoperatoria las imágenes confirmaron el grado de resección alcanzado con la estereotaxia sin marco. No se realizaron resecciones adicionales tras las imágenes intraoperatorias.</p>				Pacientes	ES/IRM	Dosis E/KPS/déficit neurológico (preoperat)	Dosis E/KPS/déficit neurológico (postoperat)	Seguimiento	1	S/S	16 mg, 70, déficit visual, afasia	0 mg, 70, mejoría afasia	estable (12 meses)	2	S/S	32 mg, 60, déficit visual, afasia	28 mg, 60, sin cambios	difunto (3 meses)	3	S/S	16 mg, 70, déficit visual, afasia	0 mg, 70, mejoría afasia	vivo, progresión enf (3 meses)	4	S/S	16 mg, 90, déficit visual, afasia	1 mg, 70, peor déficit visual	difunto (13 meses)	5	S/S	48 mg, 70, hemiparesis media	12 mg, 60, empeoramiento hemiparesis	difunto (6 meses)	6	S/S	0 mg, 90, andar inestable	0 mg, 70, empeoramiento al andar, déficit visual	vivo, progresión enf (12 meses)	7	S/S	0 mg, 90, ninguno	0 mg, 100, ninguno	difunto (26 meses)	8	S/S	20 mg, 60, lentitud psicomotora	4 mg, 70, mejoría psicomotora	vivo, progresión enf (9 meses)	9	S/S	6 mg, 60, hemiparesis	4 mg, 70, mejoría hemiparesis	vivo, progresión enf (7 meses)	10	S/N	18 mg, 50, hemiparesis	3 mg, 60, sin cambios	difunto (23 meses)	11	S/N	32 mg, 60, déficit visual	22 mg, 60, sin cambios	vivo, estable (1 mes)
Pacientes	ES/IRM	Dosis E/KPS/déficit neurológico (preoperat)	Dosis E/KPS/déficit neurológico (postoperat)	Seguimiento																																																												
1	S/S	16 mg, 70, déficit visual, afasia	0 mg, 70, mejoría afasia	estable (12 meses)																																																												
2	S/S	32 mg, 60, déficit visual, afasia	28 mg, 60, sin cambios	difunto (3 meses)																																																												
3	S/S	16 mg, 70, déficit visual, afasia	0 mg, 70, mejoría afasia	vivo, progresión enf (3 meses)																																																												
4	S/S	16 mg, 90, déficit visual, afasia	1 mg, 70, peor déficit visual	difunto (13 meses)																																																												
5	S/S	48 mg, 70, hemiparesis media	12 mg, 60, empeoramiento hemiparesis	difunto (6 meses)																																																												
6	S/S	0 mg, 90, andar inestable	0 mg, 70, empeoramiento al andar, déficit visual	vivo, progresión enf (12 meses)																																																												
7	S/S	0 mg, 90, ninguno	0 mg, 100, ninguno	difunto (26 meses)																																																												
8	S/S	20 mg, 60, lentitud psicomotora	4 mg, 70, mejoría psicomotora	vivo, progresión enf (9 meses)																																																												
9	S/S	6 mg, 60, hemiparesis	4 mg, 70, mejoría hemiparesis	vivo, progresión enf (7 meses)																																																												
10	S/N	18 mg, 50, hemiparesis	3 mg, 60, sin cambios	difunto (23 meses)																																																												
11	S/N	32 mg, 60, déficit visual	22 mg, 60, sin cambios	vivo, estable (1 mes)																																																												
Comentarios sobre la calidad del estudio	<p>Escasos pacientes. No hay descripción de la técnica. Se desconoce la identidad de los cirujano.</p> <p>No aportan resultados en cuanto a la seguridad de la técnica.</p> <p>Nivel de evidencia: 3</p>																																																															

Estudio	Birkholz, 2004																						
Diseño del estudio	Serie de casos. Período de estudio: no indicado.																						
Tamaño muestral	19 pacientes.																						
Características de la población	Edad media: 49 años. 13 hombres, 6 mujeres. Adenomas pituitarios (n= 11), astrocitoma grado II (n= 1), meningioma (n= 1), glioblastoma (n= 1), glioma (n= 1), glioma grado III (n= 1), epilepsia temporal izq. (n= 1), quiste colesterol (n= 1), craneofaringioma (n= 1). Criterios de inclusión, exclusión: no indicados.																						
Objetivo del estudio	Analizar los ECG de pacientes sometidos a RM guiada en intervenciones neuroquirúrgicas.																						
Procedimiento quirúrgico	13 intervenciones transfenoidales, 6 craniotomías.																						
iRM	1,5 T RM scanner (Magnetom Sonata Maestro Class, Siemens). Anestesia inducida en habitación adyacente al quirófano.																						
Tecnología de comparación	No compara.																						
Resultados	Los ECG se tomaron fuera de la habitación con el escáner RM (antes de la intervención), dentro de la habitación con tabla en posición de intervención y dentro del escáner durante la intervención. <table border="0"> <tr> <td>Secuencia:</td> <td>Artefacto:</td> </tr> <tr> <td>T1 coronal</td> <td>HFA (frecuencia de artefactos alta)</td> </tr> <tr> <td>T1 sagital</td> <td>HFA</td> </tr> <tr> <td>T2 coronal</td> <td>HFA</td> </tr> <tr> <td>T2 sagital</td> <td>HFA</td> </tr> <tr> <td>T2 HASTE coronal</td> <td>pico con ~350ms, supresión QRS, detección P negativa</td> </tr> <tr> <td>T2 HASTE sagital</td> <td>picos largos de ~350 ms, supresión QRS, detección P negativa</td> </tr> <tr> <td>MPRAGE</td> <td>HFA intermitente, pequeños picos afilados</td> </tr> <tr> <td>EPI</td> <td>HFA intermitente, supresión QRS</td> </tr> <tr> <td>FLAIR</td> <td>HFA con pequeños picos estrechos</td> </tr> <tr> <td>DTI</td> <td>picos continuos de ~100ms más pequeños que amplitud QRS</td> </tr> </table>	Secuencia:	Artefacto:	T1 coronal	HFA (frecuencia de artefactos alta)	T1 sagital	HFA	T2 coronal	HFA	T2 sagital	HFA	T2 HASTE coronal	pico con ~350ms, supresión QRS, detección P negativa	T2 HASTE sagital	picos largos de ~350 ms, supresión QRS, detección P negativa	MPRAGE	HFA intermitente, pequeños picos afilados	EPI	HFA intermitente, supresión QRS	FLAIR	HFA con pequeños picos estrechos	DTI	picos continuos de ~100ms más pequeños que amplitud QRS
Secuencia:	Artefacto:																						
T1 coronal	HFA (frecuencia de artefactos alta)																						
T1 sagital	HFA																						
T2 coronal	HFA																						
T2 sagital	HFA																						
T2 HASTE coronal	pico con ~350ms, supresión QRS, detección P negativa																						
T2 HASTE sagital	picos largos de ~350 ms, supresión QRS, detección P negativa																						
MPRAGE	HFA intermitente, pequeños picos afilados																						
EPI	HFA intermitente, supresión QRS																						
FLAIR	HFA con pequeños picos estrechos																						
DTI	picos continuos de ~100ms más pequeños que amplitud QRS																						
Comentarios sobre la calidad del estudio	Nivel de evidencia: 3																						

Estudio	Perlet, 2005
Diseño del estudio	Estudio multicéntrico. Período de estudio: octubre 1998-
Tamaño muestral	538 pacientes (lesiones).

Características de la población	<p>Criterios de inclusión: presencia de ≥ 1 lesiones sospechosas visibles por RM por incremento de contraste (grupos 2 a 4) o por localización en 3 dimensiones con solo RM (grupo 1).</p> <p>Grupo 1: 6 lesiones detectadas tras quimioterapia neoadyuvante, 113 lesiones detectadas por mamografía.</p> <p>Grupo 2: 36 lesiones detectadas antes de la intervención por RM.</p> <p>Grupo 3: 77 lesiones detectadas después de cirugía conservadora, 53 después de cirugía por lesión benigna, 80 por otros problemas no asociados, 10 por metástasis axilares.</p> <p>Grupo 4: 59 por riesgo genético familiar elevado, 10 tras hiperplasia ductal atípica, 73 tras carcinoma contralateral.</p>
Objetivo del estudio	Determinar la exactitud, reproducibilidad y el valor clínico de la biopsia asistida por vacío guiada por RM (MR-VAB) en pacientes con cáncer de mama en un estudio multicéntrico.
Procedimiento quirúrgico	MR-VAB.
iRM	Impact Expert (1,0 T; Siemens) or Vision (1,5 T; Siemens) MR scanner con agujas 11-G Mamotome VAB. La biopsia asistida por vacío se realizó fuera del campo magnético.
Tecnología de comparación	Histopatología.
Resultados	<p>Concordancia entre el diagnóstico con VAB y la histología en 147 de 155 pacientes.</p> <p>Efectos adversos importantes en pocas pacientes; hematoma > 3 cm en 19 pacientes, sangrado en 6 pacientes, 1 paciente necesitó sutura, 2 pacientes necesitaron intervención para eliminar el hematoma, 1 paciente sufrió infección 6 semanas después de la biopsia, 6 pacientes con reacción vasovagal, hospitalización en 1 paciente por hiperventilación. La mayoría de las pacientes consideraron más incómoda la posición que la biopsia en sí., la cual duró unos 70 minutos para una lesión, incluyendo las imágenes preintervencionistas y postintervencionistas y 90 minutos para 2 lesiones.</p> <p>Este tipo de biopsia puede ayudar a evitar intervenciones innecesarias al detectar lesiones benignas a través de la RM.</p>
Comentarios sobre la calidad del estudio	Nivel de evidencia: 2- 3

Estudio	Kim, 2005
Diseño del estudio	Serie de casos. Período de estudio: diciembre 1998-noviembre 2003.
Tamaño muestral	7 pacientes.
Características de la población	<p>Edad media: 67,1 años.</p> <p>Hombres.</p> <p>Pacientes con lesiones hepatocelulares ≤ 3 cm de diámetro. Un paciente por lesión.</p> <p>5 lesiones en segmento VIII, 1 en segmento IV, 1 en segmento VI.</p>
Objetivo del estudio	Determinar el papel de la ablación de tumores hepáticos a través de la RM abierta.
Procedimiento quirúrgico	Inyección percutánea de etanol (PEI) guiada por RM abierta de bajo campo.
iRM	0,2 T open MR system (Magnetom Open; Siemens).

Tecnología de comparación	No compara.
Resultados	Dosis media de etanol para obtener necrosis completa: 13,4 ml (4,5-30). Necrosis completa de 6 lesiones o nódulos (86%). Recurrencia en un paciente a los 4 meses de la intervención.
Comentarios sobre la calidad del estudio	Nivel de evidencia: 2- 3

Estudio	Lewin 2007
Diseño del estudio	Serie de casos. Período de estudio: No indicado.
Tamaño muestral	122 pacientes.
Características de la población	65 hombres, 57 mujeres. Edad media: 43,8 años.
Objetivo del estudio	Evaluar el número de secuencias y el tiempo empleados durante diversas intervenciones neuroquirúrgicas a través de RM intraoperatoria.
Procedimiento quirúrgico	130 intervenciones neuroquirúrgicas: 106 craniotomías, 17 resecciones pituitarias transfenoidales, 3 biopsias, 3 aspiraciones intracraniales y 1 resección en la base del cráneo.
iRM	0,2 T imagen (Open Viva, Siemens).
Tecnología de comparación	No compara.
Resultados	El tiempo total (media) para cada intervención quirúrgica: 35 minutos y 17 segundos Para biopsias y las aspiraciones: 200,67 y 54,66 minutos, respectivamente. Resecciones adicionales a través de la RM intraoperatoria en el 72,8% de los casos.
Comentarios sobre la calidad del estudio	Nivel de evidencia: 2-3

Estudio	Miki 2006
Diseño del estudio	Serie de casos. Período de estudio: marzo 2001- mayo 2002.
Tamaño muestral	13 pacientes.
Características de la población	Edad media: 61,9 años. Tamaño tumoral (media): 2,7 cm (2-4,8). Localización del tumor: anterior (n= 1), lateral (n= 10), posterior (n= 2).
Objetivo del estudio	Evaluar la crioblación de carcinoma renal guiada por RM abierta.
Procedimiento quirúrgico	Crioblación.

iRM	No lo describe.
Tecnología de comparación	No compara.
Resultados	Cambios en el tamaño de la criolesión a las 2 y 6 semanas y a los 6 y 9 meses, respectivamente (media): 4,4 ± 0,7, 3,9 ± 0,6, 2,9 ± 0,3, 2,6 ± 0,7. Partiendo del tamaño de 2,7 cm , el cambio de tamaño expresado en % fue de: 176 ± 39,4%, 149 ± 28%, 99 ± 26,4%, 98 ± 32,6%, respectivamente para los cuatro intervalos de tiempo.
Comentarios sobre la calidad del estudio	Nivel de evidencia: 2- 3

Estudio	Puls 2007
Diseño del estudio	Serie de casos. Período de estudio: no indicado.
Tamaño muestral	34 pacientes.
Características de la población	Edad media: 62 años. 21 hombres, 13 mujeres. Pacientes con metástasis hepáticas. Cáncer primario: colorrectal (n= 25), mama (n= 3), duodenal (n= 1), pancreático (n= 2), melanoma maligno (n= 1), liposarcoma (n= 1).
Objetivo del estudio	Evaluar y compara las secuencias 2D y 3D tomadas durante la terapia con láser guiada por RM percutánea en pacientes con metástasis hepáticas.
Procedimiento quirúrgico	122 punciones percutáneas bajo anestesia local por inserción de microcatéter compatible con RM. Sistema microcatéter (Monocath®).
iRM	1,5 T scanner (Symphony and Sonata; Siemens).
Tecnología de comparación	No compara.
Resultados	Secuencias 2D (88 punciones): nº de adquisiciones (total n= 390, media: 4,4 ± 1,63)*, diámetro de artefacto (media): 1,05 cm ± 0,05* Secuencias 3D: (34 punciones): nº de adquisiciones (total n= 102, media: 2,9 ± 0,83), diámetro de artefacto (media): 0,67 cm ± 0,03 (*: < 0,01)
Comentarios sobre la calidad del estudio	Nivel de evidencia: 2- 3

Estudio	Ronkainen 2006b
Diseño	Análisis de costes; Comparación de dos métodos.
Lugar	Oulu Universtiy Hospital, Finlandia.
Período	1.1.2002-31.12.2002

Perspectiva	Hospitalaria.
Objetivo	Analizar los costes de la ablación por láser guiada por RM de bajo campo y compararlos con los costes de la cirugía en el tratamiento de osteoma osteoide.
Métodos	Grupo de intervención: 7 pacientes con osteoma osteoide tratados de ablación por láser guiada por RM durante el año 2002; Grupo control: 6 pacientes con osteoma osteoide tratados con cirugía entre 1998 y 2004. Análisis de coste: análisis ABC (activity-based cost analysis) utilizando un software especializado (Cost Control, QPR). Se identificaron 28 actividades diferentes que se dividieron en 2 categorías: procedimiento y anestesia.
Tecnología	Open Low-field (0.23T) MRI scanner (Outlook Proview, Philips Medical Systems, Vantaa, Finland).
Fuente de datos	Contabilidad del hospital (2002), datos del Departamento de Radiología y de Anestesiología.
Costes incluidos	Costes directos de la RM: costes de material, costes de personal (un radiólogo, dos técnicos radiólogos), costes de equipamiento (amortización), otros costes (alquiler, coste de capital, costes generales), costes de anestesia. Costes directos de la cirugía: costes de material, costes de personal (dos cirujanos y dos enfermeros), amortización (fluoroscopia), otros costes, costes de anestesia. Costes no están descontados por la inflación baja (aproximadamente 2%). Costes de las operaciones quirúrgicas ajustados al año 2002.
Resultados	Coste promedio: ablación por láser guiada por RM: 2.392 €; cirugía de un osteoma osteoide superficial: 1.807 €; cirugía de un osteoma osteoide profundo con fijación metálica: 4.996 €. Costes producidos por baja laboral del paciente: ablación por láser: 123 € (3 días); resección superficial: 1.558 € (38 días); resección profunda: 984 € (24 días). No se incluyeron costes indirectos de recuperación.
Conclusiones de los autores	Los costes de la ablación por láser guiada por RM son más altos que los costes de la resección quirúrgica superficial pero considerablemente más bajos que los costes de la resección quirúrgica profunda con fijación metálica. Si se tienen en cuenta los costes producidos por las bajas laborales de los pacientes, los costes de la ablación por láser son más bajos que los costes de la resección quirúrgica superficial o profunda.
Comentarios	Tamaño muestral muy pequeño. No analiza las diferencias entre el grupo de intervención y el grupo control.
Ref.	Ronkainen J, Blanco SR, Tervonen O. Cost comparison of low-field (0.23 T) MRI-guided laser ablation and surgery in the treatment of osteoid osteoma. European Radiology 16[12], 2858-2865. 2006.

Estudio	Hall 2003
Diseño	Análisis de costes; Comparación de dos métodos.
Lugar	Universidad de Minneapolis, Minnesota, EE.UU.
Período	1997-1999 (RM), 1993-1998 (NC).
Perspectiva	Hospitalaria.
Objetivo	Identificar los costes y los beneficios clínicos de la resección del tumor cerebral realizada a través de una resonancia magnética Intervencionista (RM) y compararlos con los costes y beneficios de la misma intervención realizada con neurocirugía convencional en sala de operaciones (NC).
Métodos	Grupo de RM: 47 pacientes operados entre 1997 y 1999 (35 adultos – DRG 001, 12 pacientes pediátricos (<18 años) – DRG 003); Grupo de NC: 153 pacientes operados entre 1993 y 1998 (118 adultos, 35 pacientes pediátricos)

Tecnología	1.5 Tesla MR scanner (ACS-NT, Philips Medical Systems, Best, Holanda).
Fuente de datos	Sistema financiero e informativo del hospital.
VARIABLES DE RESULTADOS	Duración de la estancia hospitalaria, ingresos económicos hospitalarios, costes directos e indirectos hospitalarios, tasa de repetición de la resección, tiempo hasta la repetición.
Resultados	<p>Estancia hospitalaria</p> <p>Pacientes adultos (DRG 001): Estancia hospitalaria para RM era significativamente más corta que para NC. Para la primera resección eran 3,7 ($\pm 2,0$) días frente a 8,2 ($\pm 6,2$) días, lo que significa una diferencia de 54,9% ($p < 0,0001$), y para la resección repetida eran 6,0 ($\pm 3,2$) días frente a 8,7 ($\pm 6,8$) días, lo que significa una diferencia de 31,0% ($p < 0,05$).</p> <p>Pacientes pediátricos (DRG 003): Estancia hospitalaria para RM era significativamente más corta que para NC en caso de la primera resección. Para la primera resección eran 4,5 ($\pm 1,6$) días frente a 14,1 ($\pm 16,3$) días, lo que significa una diferencia de 68,1% ($p < 0,0005$). Para la resección repetida eran 8 ($\pm 7,3$) días frente a 13,3 ($\pm 7,8$) días, lo que significa una diferencia de 39,8% (no significativo).</p> <p>Costes</p> <p>Pacientes adultos: Costes promedios totales de RM para la primera resección eran 20.393 \$ (± 4.552), mientras para NC eran 23.808 \$ (± 17.965), lo que representa una diferencia de 3.415 \$ (14,4%). Para la resección repetida, los costes promedios de RM eran 21.110 \$ (± 5.868), mientras para NC eran 21.833 \$ (± 22.094), lo que representa una diferencia de 723 \$ (3,3%).</p> <p>Pacientes pediátricos: Costes promedios totales de RM para la primera resección eran 22.433 (± 5.295), mientras para NC eran 41.885 \$ (± 36.061), lo que representa una diferencia de 19.452 \$ (46,4%; $p < 0,01$). Para la resección repetida, los costes promedios de RM eran 20.441 \$ (± 7.206), mientras para NC eran 36.985 \$ (± 25.051), lo que representa una diferencia de 16.544 \$ (44,7%; $p < 0,05$).</p> <p>Ingresos económicos hospitalarios</p> <p>Pacientes adultos: Ingresos promedios para la primera resección eran 29.300 \$ (± 6.470) para RM y 33.363 (± 25.871) para NC, lo que significa una diferencia de 12,2% (4.063 \$). Para la resección repetida los ingresos eran 29.783 \$ (± 7.806) para RM y 30.705 \$ (± 31.657) para NC, lo que significa una diferencia de 3,0%.</p> <p>Pacientes pediátricos: Ingresos promedios para la primera resección eran 31.437 \$ (± 6.960) para RM y 55.968 \$ (± 46.804) para NC, lo que significa una diferencia de 43,8% (24.531\$; $p < 0,05$). Para la resección repetida los ingresos eran 28.095 \$ (± 9.317) para RM y 50.017 \$ (± 34.183) para NC, lo que significa una diferencia de 43,8% (21.922 \$).</p> <p>Recidiva del tumor</p> <p>Ninguno de los pacientes a los que se les realizó una resección con RM necesitó neurocirugía posterior durante 24,4 meses desde la operación, mientras para NC la tasa de repetición de la resección era aproximadamente 20% para adultos y 30% para pacientes pediátricos. El tiempo medio entre la primera y la segunda resección para RM es 18 meses en pacientes pediátricos y 11,3 meses en adultos, mientras para NC es 9,3 meses para adultos y 13,3 meses para niños.</p>
Conclusiones de los autores	Los datos demuestran que la resección neuroquirúrgica del tumor cerebral guiada por resonancia magnética es segura, efectiva y coste-efectiva. Los costes adicionales de RM se pueden justificar por la estancia hospitalaria más corta y la tasa reducida de repetición de la resección.
Ref.	Hall WA, Kowalik K, Liu H, Truwit CL, Kucharczyk J. Costs and benefits of intraoperative MR-guided brain tumor resection. Acta Neurochirurgica - Supplement 85, 137-142. 2003. Kowalik K, Truwit C, Hall W, Kucharczyk J. Initial assessment of costs and benefits of MRI-guided brain tumor resection. European Radiology 10 Suppl 3, S366-S367. 2000.

Anexo 7. Estudios excluidos de la evaluación económica

ID	Razón para exclusión
Darakchiev 2005	No trata de costes
Davis 1999	No trata de costes
Dixon 2006	Otra tecnología
Fenichel 2003	No trata de costes
Hadani 2002	No trata de costes
Hall 2000	Revisión narrativa
Hall 2005	Revisión narrativa
Hayashi 2004	Utilización de la RM para exámenes diagnósticos
He 2004	No trata de costes
Jolesz 1998	Revisión narrativa
Jolesz 2005	Revisión narrativa
Jolesz 2005	No trata de costes
Keles 2004	Revisión narrativa
Kucharczyk 2001	Revisión narrativa
Kucharczyk 1997	Revisión narrativa
Lee 2000	No trata de costes
Levivier 2003	Descripción técnica
Lewin 1998	No conseguido
Marti-Bonmati 1997	No trata de cirugía guiada por RM
Mundy 2004	No trata de costes
Rubino 2000	No trata de costes
Samir 2002	No conseguido
Schulz 2004	No trata de costes
Scott 2004	Revisión narrativa
Seifert 2003	No trata de costes
Stern 1993	No trata de costes
Tronnier 2001	No trata de costes
Tummala 2001	Revisión narrativa

Anexo 8. Referencias de artículos excluidos de la evaluación económica

1. Darakchiev BJ, Tew JM, Jr., Bohinski RJ, Warnick RE. Adaptation of a standard low-field (0.3-T) system to the operating room: focus on pituitary adenomas. [Review] [37 refs]. *Neurosurgery Clinics of North America* 16[1], 155-164. 2005.
2. Davis SP, Anand VK, Dhillon G. Magnetic resonance navigation for head and neck lesions. *Laryngoscope* 109[6], 862-867. 1999.
3. Dixon SR, Grines CL, O'Neill WW. The Year in Interventional Cardiology. *Journal of the American College of Cardiology*.47(8)(pp 1689-1706), 2006. Date of Publication: 18 Apr 2006. [8], 1689-1706. 2006.
4. Fenchel S, Boll DT, Lewin JS. Intraoperative MR imaging. [Review] [80 refs]. *Magnetic Resonance Imaging Clinics of North America* 11[3], 431-447. 2003.
5. Hall WA, Liu H, Martin AJ, Truwit CL. Intraoperative magnetic resonance imaging. [Review] [12 refs]. *Topics in Magnetic Resonance Imaging* 11[3], 203-212. 2000.
6. Hall WA, Truwit CL. Intraoperative MR imaging. [Review] [12 refs]. *Magnetic Resonance Imaging Clinics of North America* 13[3], 533-543. 2005.
7. Hayashi N, Watanabe Y, Masumoto T, Mori H, Aoki S, Ohtomo K et al. Utilization of low-field MR scanners. [Review] [53 refs]. *Magnetic Resonance in Medical Sciences* 3[1], 27-38. 1-4-2004.
8. He Y, Zhang Z, Tian Z, Zhang C, Zhu H. The application of magnetic resonance imaging-guided fine-needle aspiration cytology in the diagnosis of deep lesions in the head and neck. *Journal of Oral & Maxillofacial Surgery* 62[8], 953-958. 2004.
9. Jolesz FA, Kettenbach J, Grundfest WS. Cost-effectiveness of image-guided surgery. *Academic Radiology* 5(Supplement 2), S428-S431. 1998.
10. Jolesz FA, Hynynen K, McDannold N, Tempany C. MR imaging-controlled focused ultrasound ablation: a noninvasive image-guided surgery. [Review] [94 refs]. *Magnetic Resonance Imaging Clinics of North America* 13[3], 545-560. 2005.
11. Jolesz FA. Future perspectives for intraoperative MRI. [Review] [38 refs]. *Neurosurgery Clinics of North America* 16[1], 201-213. 2005.
12. Keles GE. Intracranial neuronavigation with intraoperative magnetic resonance imaging. [Review] [25 refs]. *Current Opinion in Neurology* 17[4], 497-500. 2004.

13. Kucharczyk J, Hall WA, Broaddus WC, Gillies GT, Truwit CL. Cost-efficacy of MR-guided neurointerventions. [Review] [44 refs]. *Neuroimaging Clinics of North America* 11[4], 767-772.
14. Kucharczyk W, Bernstein M. Do the benefits of image guidance in neurosurgery justify the costs? From stereotaxy to intraoperative MR. [Review] [21 refs]. *Ajnr: American Journal of Neuroradiology* 18[10], 1855-1859. 1997.
15. Lee JY, Lunsford LD, Subach BR, Jho HD, Bissonette DJ, Kondziolka D. Brain surgery with image guidance: current recommendations based on a 20-year assessment. *Stereotactic.& Functional Neurosurgery* 75[1], 35-48. 2000.
16. Levivier M, Wikler D, De Witte O, Van de SA, Baleriaux D, Brotchi J. PoleStar N-10 low-field compact intraoperative magnetic resonance imaging system with mobile radiofrequency shielding. *Neurosurgery* 53[4], 1001-1006. 2003.
17. Lewin JS. MR guides intervention and keeps costs down. *Diagnostic Imaging Suppl Open Mri, MR22-MR24*. 1998.
18. Marti-Bonmati L, Kormano M. MR equipment acquisition strategies: low-field or high-field scanners. [Review] [24 refs]. *European Radiology* 7 Suppl 5, 263-268. 1997.
19. Mundy L, Merlin T, Parrella A. PoleStar (TM) N-10: intraoperative MRI for neurosurgical procedures. *Horizon Scanning Prioritising Summary - Volume 6*. 2004.

Bibliografía

1. Blanco, RT, Ojala R, Kariniemi J, Perala J, Niinimaki J, Tervonen O. Interventional and intraoperative RM at low field scanner--a review. [Review]. *European Journal of Radiology* 2005; 56(2):130-142.
2. Albayrak B, Samdani AF, Black PM, Yonekawa Y, Fahlbusch R, Nimsky Ch. Intra-operative magnetic resonance imaging in neurosurgery. *Acta Neurochirurgica* 2004; 146(6):543-557.
3. Methodology Review Group. Report on the review of the method of grading guideline recommendations. Edinburgh: Scottish Intercollegiate Guidelines Network (SIGN); 1999 [updated May 2004; access abril 2007]. Disponible en: <http://www.sign.ac.uk/guidelines/fulltext/50/index.html>
4. Guyatt GH, Sackett DL, Cook DJ. Users' guides to the medical literature. II. How to use an article about therapy or prevention. A. Are the results of the study valid? Evidence-Based Medicine Working Group. *JAMA*. 1993; 270(21):2598-2601
5. Oshman AD, Cook DJ, Guyatt GH. Users' guides to the medical literature. VI. How to use an overview. Evidence-Based Medicine Working Group. *JAMA* 1994; 272(17):1367-1371.
6. Hailey D. Open magnetic resonance imaging (RM) scanners [Issues in emerging health technologies issue 92]. Ottawa: Canadian Agency for Drugs and Technologies in Health; 2006.
7. Scott A. Interventional and intraoperative magnetic resonance imaging. Edmonton: Alberta Heritage Foundation for Medical Research (AHFMR); 2004.
8. Bathe OF, Mahallati H, Sutherland F, Dixon E, Pasiেকa J, Sutherland G. Complex hepatic surgery aided by a 1.5-tesla moveable magnetic resonance imaging system. *American Journal of Surgery* 2006; 191(5):598-603.
9. Martin RC, Husheck S, Scoggins CR, McMasters KM. Intraoperative magnetic resonance imaging for ablation of hepatic tumors. *Surgical Endoscopy* 2006; 20(10):1536-1542.
10. Nimsky C, von Keller B, Ganslandt O, Fahlbusch R. Intraoperative high-field magnetic resonance imaging in transsphenoidal surgery of hormonally inactive pituitary macroadenomas. *Neurosurgery* 2006; 29(4):311-312.
11. Schwartz TH, Stieg PE, Anand VK. Endoscopic transsphenoidal pituitary surgery with intraoperative magnetic resonance imaging. *Neurosurgery* 2006; 58(1 Suppl):ONS44-51; discussion ONS44-51.
12. Dohi M, Harada J, Mogami T, Fukuda K, Kobayashi S, Yasuda M. MR-guided transvaginal cryotherapy of uterine fibroids with a horizontal open RM system: initial experience. *Radiation Medicine* 2004; 22(6):391-397.

13. He Y, Zhang Z, Tian Z, Zhang C, Zhu H. The application of magnetic resonance imaging-guided fine-needle aspiration cytology in the diagnosis of deep lesions in the head and neck. *Journal of Oral & Maxillofacial Surgery* 2004; 62(8):953-958.
14. Hata N, Muragaki Y, Inomata T, Maruyama T, Iseki H, Hori T, et al. Intraoperative tumor segmentation and volume measurement in RM-guided glioma surgery for tumor resection rate control. *Academic Radiology* 2005 12(1):116-122.
15. Nimsky C, Ganslandt O, Buchfelder M, Fahlbusch R. Intraoperative visualization for resection of gliomas: The role of functional neuronavigation and intraoperative 1.5 T RM. *Neurological Research* 2006; 28(5):482-487.
16. De Salles AA, Frighetto L, Behnke E, Sinha S, Tseng L, Torres R, et al. Functional neurosurgery in the RM environment. *Minimally Invasive Neurosurgery* 2004; 47(5): 284-289.
17. Lee MWY, De Salles AAF, Frighetto L, Torres R, Behnke E, Bronstein JM. Deep brain stimulation in intraoperative RM environment - Comparison of imaging techniques and electrode fixation methods. *Minimally Invasive Neurosurgery* 2005; 48(1):1-6.
18. Hirschberg H, Samset E, Hol PK, Tillung T, Lote K. Impact of intraoperative RM on the surgical results for high-grade gliomas. *Minimally Invasive Neurosurgery* 2005; 48(2):77-84.
19. Nimsky C, Ganslandt O, Von Keller B, Romstock J, Fahlbusch R. Intraoperative high-field-strength MR imaging: Implementation and experience in 200 patients. *Radiology* 2004; 233(1):67-78.
20. Nimsky C, Ganslandt O, Fahlbusch R. Comparing 0.2 tesla with 1.5 tesla intraoperative magnetic resonance imaging analysis of setup, workflow, and efficiency. *Academic radiology* 2005; 12(9):1065-1079.
21. Bergsneider M, Sehati N, Villablanca P, McArthur DL, Becker DP, Liau LM. Clinical Research Award: extent of glioma resection using low-field (0.2 T) versus high-field (1.5 T) intraoperative RM and image-guided frameless neuronavigation. *Clinical Neurosurgery* 2005; 52:389-399.
22. Pereira PL, Fritz J, Koenig CW, Maurer F, Boehm P, Badke A, et al. Preoperative marking of musculoskeletal tumors guided by magnetic resonance imaging. *Journal of Bone & Joint Surgery - American* 2004; 86(8):1761-1767.
23. Fahlbusch R, Keller B, Ganslandt O, Kreutzer J, Nimsky C. Transsphenoidal surgery in acromegaly investigated by intraoperative high-field magnetic resonance imaging. *Eur J Endocrinol.* 2005; 153(2):239-248.
24. Nimsky C, Ganslandt O, Hastreiter P, Wang R, Benner T, Sorensen G et al. Intraoperative diffusion-tensor MR imaging: Shifting of white matter

- tracts during neurosurgical procedures - Initial experience. *Radiology* 2005; 234(1):218-225.
25. Nimsky C, Ganslandt O, Hastreiter P, Wang R, Benner T, Sorensen AG, et al. Preoperative and intraoperative diffusion-tensor imaging-based fiber tracking in glioma surgery. *Neurosurgery* 2005; 56(1):130-138.
 26. Samdani AF, Schulder M, Catrambone JE, Carmel PW. Use of a compact intraoperative low-field magnetic imager in pediatric neurosurgery. *Childs Nervous System* 2005; 21(2):108-113; discussion 114.
 27. Roth J, Ozisik P, Constantini S. Gamma probe localization of cranial bone lesions: technical note. *Surgical Neurology* 2004; 61(6):585-687.
 28. Truwit CL, Hall W A. Intraoperative magnetic resonance imaging-guided neurosurgery at 3-T. *Neurosurgery* 2006; 58(4 Suppl 2):338-345; discussion 345-346.
 29. Claus EB, Horlacher A, Hsu L, Schwartz RB, Io-Iacono D, Talos F, et al. Survival rates in patients with low-grade glioma after intraoperative magnetic resonance image guidance. *Cancer* 2005; 103(6):1227-1233.
 30. McPherson MC, Warnick RE. Results of contemporary surgical management of radiation necrosis using frameless stereotaxis and intraoperative magnetic resonance imaging. *Journal of Neuro-Oncology* 2004; 68(1):41-47.
 31. Birkholz T, Schmid M, Nimsky C, Schuttler J, Schmitz B. ECG artifacts during intraoperative high-field RM scanning. *Journal of Neurosurgical Anesthesiology* 2004; 16(4):271-276.
 32. Perlet C, Reiser M, Heinig A, Sittek H, Casselman J, Anderson I, et al. Magnetic-Resonance-Guided, Vacuum-Assisted Breast Biopsy. *American Cancer Society* 2006; 106(5):982-990.
 33. Kim YJ, Raman SS, Yu NC, Lu DSK. MR-guided percutaneous ethanol injection for hepatocellular carcinoma in a 0.2T open MR system. *Journal of Magnetic Resonance Imaging* 2005; 22(4):566-571.
 34. Lewin JS, Nour SG, Meyers ML, Metzger AK, Maciunas RJ, Wendt M et al. Intraoperative RM with a rotating, tiltable surgical table: a time use study and clinical results in 122 patients. *Am J Roentgenol* 2007; 189(5):1096-1103.
 35. Puls R, Stroszczyński C, Rosenberg C, Kuehn JP, Hegenscheid K, Speck U, et al. Three-dimensional gradient-echo imaging for percutaneous MR-guided laser therapy of liver metastasis. *J Magn Reson Imaging* 2007; 25(6):1174-1178.
 36. Miki K, Shimomura T, Yamada H, Kishimoto K, Ohishi Y, Harada J, et al. Percutaneous cryoablation of renal cell carcinoma guided by horizontal open magnetic resonance imaging. *International Journal of Urology* 2006; 13(7):880-884.
 37. Technical Development of Interventional Cardiovascular Magnetic Resonance Imaging http://clinicalstudies.info.nih.gov/detail/A_2003-H-0250.html

38. A Prospective Histopathologic Study of Dynamic Contrast Enhanced RM for Prostate Cancer Delineation and Characterization with the APT-RM System http://clinicalstudies.info.nih.gov/detail/B_2004-C-0171.html
39. Real-Time RM-Guided Percutaneous Intervention for Aorto-illac and Femoropopliteal, Artery Stenosis http://clinicalstudies.info.nih.gov/detail/A_2005-H-0007.html
40. Scott NA, Gallagher R, Wormald PJ, Anthony A, Close D, Maddern GJ. Systematic review of the endoscopic modified Lothrop procedures for the treatment of chronic frontal sinusitis. North Adelaide, S.Australia, Australia: Royal Australasian College of Surgeons, Australian Safety and Efficacy Register of New Interventional Procedures (ASERNIP) - Surgical , 45. 2002.
41. Keles GE. Intracranial neuronavigation with intraoperative magnetic resonance imaging. [Review] [25 refs]. *Current Opinion in Neurology* 17[4], 497-500. 2004.
42. Kucharczyk W, Bernstein M. Do the benefits of image guidance in neurosurgery justify the costs? From stereotaxy to intraoperative MR. [Review] [21 refs]. *Ajnr: American Journal of Neuroradiology* 18[10], 1855-1859. 1997.
43. Jolesz FA, Kettenbach J, Grundfest WS. Cost-effectiveness of image-guided surgery. *Academic Radiology* 5(Supplement 2), S428-S431. 1998.
44. Hall WA, Truwit CL. Intraoperative MR imaging. [Review] [12 refs]. *Magnetic Resonance Imaging Clinics of North America* 13[3], 533-543. 2005.
45. Mundy L, Merlin T, Parrella A. PoleStar (TM) N-10: intraoperative MRI for neurosurgical procedures. *Horizon Scanning Prioritising Summary - Volume 6*. 2004.
46. Kucharczyk J, Hall WA, Broaddus WC, Gillies GT, Truwit CL. Cost-efficacy of MR-guided neurointerventions. [Review] [44 refs]. *Neuroimaging Clinics of North America* 11[4], 767-772.
47. Drummond M, Stoddart G, Torrance G. *Methods for the economic evaluation of health care programmes*. Oxford: 1987.
48. Ronkainen J, Tervonen O. Cost analysis of an open low-field (0.23T) MRI unit: effect of procedure shares in combined imaging, interventional, and neurosurgical use. *Acta Radiologica* 47[4], 359-365. 2006.
49. Ronkainen J, Blanco SR, Tervonen O. Cost comparison of low-field (0.23 T) MRI-guided laser ablation and surgery in the treatment of osteoid osteoma. *European Radiology* 16[12], 2858-2865. 2006.
50. Kowalik K, Truwit C, Hall W, Kucharczyk J. Initial assessment of costs and benefits of MRI-guided brain tumor resection. *European Radiology* 10 Suppl 3, S366-S367. 2000.
51. Hall WA, Kowalik K, Liu H, Truwit CL, Kucharczyk J. Costs and benefits of intraoperative MR-guided brain tumor resection. *Acta Neurochirurgica - Supplement* 85, 137-142. 2003.



P.V.P.: 6 euros